ROYAL OPHTHALMIC HOSPITAL
2.

DIE HEMIANOPISCHEN GESICHTSFELD-FORMEN

UND DAS

OPTISCHE WAHRNEHMUNGSZENTRUM.

EIN ATLAS HEMIANOPISCHER DEFEKTE

VON

Dr. HERMANN WILBRAND,

AUGENARZT AM ALLGEMEINEN KRANKENHAUSE ZU HAMBURG.

MIT 24 FIGUREN IM TEXTE UND 22 TAFELN.

WIESBADEN.

VERLAG VON J. F. BERGMANN.

1890.

Von demselben Verfasser sind im gleichen Verlage erschienen:

OPHTHALMIATRISCHE BEITRÄGE
ZUR DIAGNOSTIK DER
GEHIRN-KRANKHEITEN.

MIT EINER DOPPELTAFEL IN FARBENDRUCK.

Preis: Mk. 3.60.

DIE
SEELENBLINDHEIT
ALS HERDERSCHEINUNG
UND IHRE
BEZIEHUNGEN ZUR HOMONYMEN HEMIANOPSIE.

MIT 3 HOLZSCHNITTEN UND 1 LITHOGRAPHISCHEN TAFEL.

Preis: Mk. 4.60.

J. F. Bergmann, Verlagsbuchhandlung, **Wiesbaden.**

DIE HEMIANOPISCHEN

GESICHTSFELD-FORMEN

UND DAS

OPTISCHE WAHRNEHMUNGSZENTRUM.

DIE HEMIANOPISCHEN

GESICHTSFELD-FORMEN

UND DAS

OPTISCHE WAHRNEHMUNGSZENTRUM.

EIN ATLAS HEMIANOPISCHER DEFEKTE

VON

Dr. HERMANN WILBRAND,

AUGENARZT AM ALLGEMEINEN KRANKENHAUSE ZU HAMBURG.

MIT 24 FIGUREN IM TEXTE UND 22 TAFELN.

WIESBADEN.

VERLAG VON J. F. BERGMANN.

1890.

Das Recht der Uebersetzung bleibt vorbehalten.

Kgl. Universitätsdruckerei von H. Stürtz, Würzburg.

HERRN

PROFESSOR Dr. FÖRSTER

GEHEIMEN MEDICINALRATH

UND DIRECTOR DER UNIVERSITÄTS-AUGENKLINIK ZU BRESLAU

IN DANKBARKEIT

GEWIDMET.

Vorwort.

Auf dem weiten Gebiete der Nervenpathologie sind die Erkrankungen des Sehapparates exakten Untersuchungen am zugänglichsten. Die Ergebnisse der klinischen Beobachtung, in specie die gefundenen Gesichtsfelddefekte soweit dieselben auf palpabele Laesionen der optischen Hirnbahnen hinweisen, reden zu uns in einer präcisen und deutlichen Bilderschrift. —

Wäre ein Mensch genau das Ebenbild des anderen, dann würde der eine mit dem anderen auch die gleiche Handschrift schreiben; — wäre die Organisation des nervösen Sehapparates durchgängig beim Menschengeschlechte genau dieselbe, dann müssten bei gleichartiger Erkrankung, gleichgrosse Heerde, an gleichen Stellen dieses Apparates gelegen, durchweg bezüglich der In- wie Extensität der Störung auch die gleichen Gesichtsfelddefekte liefern — eine Forderung, die mit der Wirklichkeit im Widerspruche steht.

Gewonnene Gesichtsfelder sind Thatsachen, — Thatsachen reden und lassen sich mit einander vergleichen. Es liegt daher die Versuchung nahe, aus den Wirkungen die Ursachen zu ergründen, und aus dem Studium der Erscheinungsformen hemianopischer Defekte eine Einsicht in die Construktion des Apparates zu gewinnen, der in so wechselvollen Bildern die gleiche Erkrankung an gleichen Oertlichkeiten des Gehirns zum Ausdruck bringt.

Die hier wiedergegebenen Gesichtsfelder entstammen zum grössten Theile der Sammlung *Förster*'s, *Schöler-Uhthoff*'s, *Schweigger*'s, wie meinen Beobachtungen. —

Inhalt.

Pag.

Einleitung . . . . . 1—4

Ein kleinster hemianopischer Gesichtsfelddefekt von absoluter Congruenz in mathematischem Sinne (eigene Beobachtung) . . . . . 5—7

Die Retina . . . . . 7—25

a) Anatom. physiol. Verhältnisse derselben . . . . . 7—13

b) Die Doppelversorgung der macula lutea und die überschüssige Gesichtsfeldpartie . . . . . 13—25

c) Tabelle über die Häufigkeit des Vorkommens und die Formen der überschüssigen Gesichtsfeldpartie . . . . 14—15

d) Gesichtsfeldabbildungen für die verschiedenen Formen der überschüssigen Gesichtsfeldpartie . . . . . 16—17

e) Hemianop. Beobachtungen mit überschüssiger Gesichtsfeldpartie bei Fällen mit Sectionsbefund . . . . . 17—20

f) Die überschüssige Gesichtsfeldpartie bei incompleter Hemianopsie . . . . . 20—21

g) Ist die dem fasciculus cruciatus, als dem mächtigeren, zugehörige Partie des überschüssigen Gesichtsfeldes ebenfalls die mächtigere? . . . . . 21—22

h) Die überschüssige Gesichtsfeldpartie bei Fällen von temporaler Hemianopsie . . . . . 22 u. 15

i) Ist für beide optische Wahrnehmungszentren eines und desselben Gehirns die überschüssige Gesichtsfeldpartie von gleicher Ausdehnung und Form? . . . . . 22—23

Pag.

k) Die Trennungslinie der Gesichtsfeldhälften und ihre Beziehung zum verticalen Meridiane 23

l) Ueber das Verhalten der Sehschärfe bei Hemianopsien mit überschüssigem Gesichtsfelde 24

m) Sind alle die maculäre und perimaculäre Region betreffenden inselförmigen Scotome congruent? 25

Der Nervus opticus . . . . . 25—32

a) Angaben über die Zahl der Sehnervenfasern 26

b) Das Papillo-macularbündel und sein Verlauf 27

c) Die Lage des ungekreuzten Bündels 28

d) Das Schema Jatzow's von der speciellen Faservertheilung in der Papille und im Sehnervenquerschnitt 30

e) Uebersicht über die functionelle Bedeutung der in dem Opticusstamme verlaufenden Leitungsfasern 32

Das Chiasma . . . . . 32—42

a) Allgemeines über den Bau . . . . . 32—33

b) Verlauf des ungekreuzten Bündels im Chiasma . . . . 33—39

c) Die Papillo-macularfasern im Chiasma . . . . . 39—40

d) Das Schema Jatzow's über den Faserverlauf im Chiasma 40—42

e) Klinische Beobachtungen über temporale Hemianopsien in kleinen, die maculäre und perimaculäre Gesichtsfeldpartie einnehmenden Defekten 40

Der Tractus opticus . . . . . 42—59

a) Faserbestandtheile desselben 42

b) Lage des gekreuzten und ungekreuzten Bündels in demselben . . . . . 43—45

Zusammenfassender Ueberblick über die angeführten Beobachtungsresultate und tabellarische Gruppirung der mikroskopischen Befunde über den optischen Faserverlauf vom Bulbus bis zu den primären Zentren . . . . . 45—54

Ein homon. hemian. inselförmiger Gesichtsfelddefekt als Folge einer Laesion des sagittalen Markbündels kurz vor der Rinde. Eigene Beobachtung . . . . . 54—58

Drei Fälle von Hemianopsie mit Hallucinationen auf der hemianopischen Seite mit Sectionsbefund 59

Das optische Wahrnehmungszentrum . . . . . 59—125

Fall von partieller homon. Hemianopsie mit Laesion eines Theils des Cuneus . . . . . 59—61

Pag.

Fälle von Laesion der Rinde des Cuneus mit completer Hemianopsie 60

Die Projektion der Sehsphäre nach Wernicke . . . . . 61—69

Die Ansicht Jatzow's über die Projektion der Sehsphäre . . 69—71

Beweis für das wirkliche Vorkommen mathematisch congruenter homon. hemianop. inselförmiger Defekte . . . . . 71—76

Beantwortung der Frage, ob alle maculären hemian. Defekte congruent seien 76

Erklärung der Entstehung absolut congruenter homon. hemian. inselförmiger Defekte aus der gleichmässigen Fascikelfeldermischung 77

Beweisführung, dass der Bezirk gleichmässiger Fascikelfeldermischung nie das ganze optische Wahrnehmungszentrum einer Hemisphäre umfassen kann . . . . . 77—80

Die 3 regionären Abschnitte des optischen Wahrnehmungszentrums 81

Das Gebiet der Fascikelfeldermischung 81

Erklärung der Schemata von der Organisation des optischen Wahrnehmungszentrums . . . . . 82—88

Erklärung der erläuternden Gesichtsfelddefekte von mathematischer Congruenz bis völliger Unähnlichkeit aus dem Schema Tafel I, II u. III . . . . . 88—98

Die intermediäre Gesichtsfeldzone . . . . . 98—99

Das maculäre Gebiet . . . . . 100—101

Die überschüssige Gesichtsfeldpartie . . . . . 100—111

Die Haupttypen der überschüssigen Gesichtsfeldpartie 101

Variabilität der peripheren Gesichtsfeldausdehnung bei überschüssigem Gesichtsfelde 102

Variabilität der Sehschärfe bei überschüssigem Gesichtsfelde . 102

Bedeutung der überschüssigen Gesichtsfeldpartie für die Lokalisationslehre 103

Entstehung des körperlichen Sehens 105

Die überschüssige Gesichtsfeldpartie und die Beobachtung Förster's . . . . . 106—111

Die Beobachtungen Schiele's . . . . . 111—114

Sind beide optischen Wahrnehmungszentren desselben Gehirns von der gleichen Organisation bezüglich der Fascikelfeldermischung? 114

Pag.

Die Beobachtungen Schiele's und die Anschauungen Wernicke's und Jatzow's 115

Die Ansichten Pflüger's von der Organisation der Sehsphäre 116—121

Einwände gegen die Anschauungen Pflüger's . . . . . 118—121

Gowers Ansicht von der Organisation der Sehsphäre . . . 121—124

Charcot's Ansicht von der Organisation der Sehsphäre . . 125

Das Verhältniss der Rinde und der subcorticalen Leitungsbahnen zur Congruenz und zur Unähnlichkeit der homon. hemian. Defekte . . . . . 125—127

Die Ansichten Bunge's über die Fasergruppirung im Tractus bezüglich der Congruenz und der Unähnlichkeit der Defekte 127—128

Gowers Ansicht über die Incongruenz hemianop. Defekte . . 129

Variationen im Faserverlauf anderer Nervenbahnen . . . . . 130—132

Weir-Mitchell's Fall von sagittaler Durchtrennung des Chiasma mit Sectionsbefund bei temporaler Hemianopsie 132

Die Ansichten der Anhänger der Totalkreuzung bezüglich der hemianopischen Defekte . . . . . 133—135

Anhang. Krankengeschichtliche Skizzen zu den in der Arbeit angeführten Gesichtsfelddefekten . . . . . 136—152

Verzeichniss sämmtlicher Abbildungen mit Hinweisen auf deren Beziehungen zum Text 153

Druckfehler-Verzeichniss 158

Atlas von 22 Tafeln 159

Einleitung.

In vorliegender Arbeit wurde das gesammelte klinische und pathologische Beweismaterial geordnet neben einander aufgeführt, um vorurtheilsfrei nach den dabei hervortretenden Erscheinungen die Form zu konstruiren, in welcher unsere Vorstellung von der Organisation des optischen Wahrnehmungszentrums zur Zeit ihren Ausdruck finden dürfte.

Sorgfältige und mit Berücksichtigung aller Kautelen aufgenommene Gesichtsfelder beanspruchen die Bedeutung physiologischer Experimente. Führt dieser Zweig der klinischen Forschung mit den Resultaten der pathologischen Untersuchung zu gleichen Schlussfolgerungen, dann ist damit auch eine normale und sichere Basis gegeben, von welcher aus Einsicht in das noch dunkele Gebiet der Organisation der Sehsphäre gewonnen werden kann.

Wie die kleinsten Heerde für die Lokalisationstheorie, so sind die kleinsten insulären hemianopischen Defekte von massgebender Bedeutung für die Kenntniss der Organisation des corticalen optischen Wahrnehmungszentrums. Denn je kleiner ein insulärer hemianopischer Defekt sich darstellt, je näher liegt sein Umfang der elementären Defektgrösse, welche durch den Untergang eines einzelnen corticalen Empfindungskreises gesetzt werden würde.

Nun bildet die mosaikartig in den Raum projicirte Funktion dieser physiologischen Einheiten bekanntlich den Umfang unseres Gesichtsfeldes. Gehen durch Rindenerkrankung Felder in diesem Mosaik zu Grunde, so muss ein Defekt in unserem Gesichtsfelde, und zwar mit hemianopischem Charakter, zur Beobachtung kommen, weil die Partialkreuzung der Opticusfaserung im Chiasma eben nun einmal als unerschütterliche Thatsache sicher steht. Dieser hemianopische Charakter jener kleinsten Defekte bietet uns in dem wechselseitigen Vergleiche der Lage, der Ausdehnung, der Aehnlichkeit, der Unähnlichkeit und der Art und Weise des Wachsthums und der Verminderung seines Umfanges auf den homonymen Gesichtsfeldhälften daher auch einen Angriffspunkt, von welchem man Schlüsse über die Organisation des corticalen Sehfeldes zu ziehen berechtigt ist.

Unter optischem Wahrnehmungszentrum verstehen wir das corticale Uebertragungsgebiet optischer Reize in die rein psychischen Vorstellungen von Helligkeit, Form und Farbe, und unter corticalem Empfindungskreise (Fascikelfeld) das kleinste elementare Feld, durch welches jene Uebertragung überhaupt noch vermittelt werden kann.

Bei der Durchsicht des zusammengestellten pathologischen Materials treffen wir aber bezüglich der speziellen Verlaufsrichtung der einzelnen Stränge optischer Leitungsbahnen vom Bulbus bis zu den primären Zentren bei übereinstimmenden, auf mehr oder weniger weit auseinandergehende Befunde. Daneben zeigt uns die klinische Forschung kleinste hemianopische Defekte von absoluter Congruenz in mathematischem Sinne, mit solchen von abnehmender Aehnlichkeit bis völliger Unähnlichkeit. Vergleichen wir diese Ergebnisse der reinen klinischen Forschung mit den mikroskopischen Befunden über die Verlaufsrichtung bestimmter Bezirke der optischen Leitungsbahnen, dann werden wir auch durch Letztere zur Auffassung gedrängt, dass, bezüglich des Nebeneinanderlagerns gekreuzter und ungekreuzter Leitungsfasern und Empfindungselemente, innerhalb des Rahmens der Partialkreuzung die anatomische

Organisation des optischen Wahrnehmungszentrums und seine Leitungsbahnen bis zu den retinalen Endgliedern zahlreichen individuellen Verschiedenheiten unterworfen sein muss.

Auch *Nothnagel* huldigt in gewisser Hinsicht dieser Anschauung, denn er sagt in seinem Vortrage auf dem Kongresse für innere Medizin vom Jahre 1887 pag. 118: „Die anatomische Abgrenzung der Zentralwindungen des Gehirns stellt sich constanter und schärfer dar, während die Occipitalwindungen viel mehr Variationen in ihrer anatomischen Gestaltung und Abgrenzung darbieten. Sollte diess nicht den Gedanken nahe legen, dass mit dieser anatomischen Variabilität auch eine gewisse Variabilität der Lokalisirung der Rindenfelder verbunden sei?“ —

Es ist mir eine angenehme Pflicht, Hrn. Geheimen Medizinalrath Professor Dr. Förster in Breslau, dem unermüdlichen Forscher und dem Schöpfer der klinischen Perimetrie, an dieser Stelle meinen Dank für das zahlreiche Material von 77 Fällen von Hemianopsie mit 175 Gesichtsfeldaufnahmen auszusprechen, das er mir bereitwilligst für diese Arbeit überlassen hat. Möchte es ihm zur freudigen Genugthuung gereichen, wie die von ihm geschaffene und weiter entwickelte klinische Perimetrie auch auf neuro-pathologischem Gebiete für die Diagnose und das Verständniss der funktionellen wie organischen Störungen von grösster Bedeutung geworden ist.

Es lagen mir von homonymer Hemianopsie die Gesichtsfelder von 87 Fällen, und von temporaler Hemianopsie die Gesichtsfelder von 36 Fällen, darunter 23 Fälle von Hemianopsie aus meiner eigenen Praxis zur Betrachtung vor, eine stattliche Zahl und genügend zur Fixirung der aus dieser Arbeit gewonnenen Gesichtspunkte. —

Die Ergebnisse und Forderungen der klinischen Forschung eilen hier dem langsameren Vorschreiten der mikroskopischen Erkenntniss weit voraus. Nur glücklichen Zufällen bleibt es anheim gestellt, bezüglich kleinster hemianopischer Defekte von anatomischer Seite klare und unbestrittene Untersuchungsergebnisse zu erlangen.

Soweit sie vorhanden, fallen Sektionsbefunde bei der Entscheidung der in der Folge entwickelte Fragen schwer ins Gewicht. Für die nächste Zukunft kommt aber der klinischen Beobachtung allein die Rolle zu, den Entwurf zu dem Gebäude zu fertigen, zu dessen Fundamentirung und Aufführung das schwer zu beschaffende mikroskopische Material noch nicht in hinreichender Weise vorhanden ist. —

Ein Blick auf die zahlreichen und hochinteressanten Gesichtsfeldabbildungen zeigt uns zugleich den grossen Wechsel der Formen, in welchem hemianopische Gesichtsfelddefekte in die Erscheinung treten.

Somit stellt auch diese Arbeit einen Atlas hemianopischer Defektformen dar, in welchem sämmtliche bis dahin noch dunkel gebliebene Eigenthümlichkeiten temporaler und homonymer hemianopischer Gesichtsfelder ihre Erklärung finden sollen.

Im Anhange finden sich die zu den Figuren gehörigen Krankengeschichten in kurzem Auszuge mitgetheilt.

Ein kleinster hemianopischer Gesichtsfelddefekt von absoluter Congruenz in mathematischem Sinne.

Eigene Beobachtung.

Herr B. Bäckermeister, ein kräftiger untersetzter Mann von 45 Jahren, der nie krank gewesen sein will, kommt mit der Klage, er könne zwar lesen, doch seien die fixirten Worte eigenthümlich verschwommen und unklar. Die Sehstörung mache sich überhaupt nur beim Lesen bemerklich, während er sich im Freien und bei seinen Berufsgeschäften keiner Beeinträchtigung seines Sehvermögens bewusst werde.

Nachdem Patient des morgens noch ohne Beschwerden die Zeitung gelesen, einen halbstündigen Gang durch sein Geschäft gemacht und ohne merkliche Veränderung in seinem Befinden zum Schreibtische getreten war, empfand er zuerst bei der Durchsicht seiner Geschäftsbücher jene Behinderung im Erkennen der Schrift. Diese Störung verschwand, sowie er zum Fenster hinaus- oder im Zimmer umherblickte, um wiederzukehren, so oft sich Patient mit Lesen beschäftigte, und hier vermehrten sich mit der Kleinheit des Druckes auch seine Beschwerden.

Wie vorhin erwähnt, bestanden weder Kopfschmerzen noch sonstige Störungen des Befindens. Der Urin war frei von Zucker und Eiweiss. Der Augenspiegelbefund, Pupillen- und Augenmuskelverhältnisse waren beiderseits normal. Es besteht auf beiden Augen volle Sehschärfe. Er liest die kleinste Schrift

(Snellen I), jedoch nur mühsam, namentlich die kleineren Worte. Keine Störung des Farbensinns.

Die Gesichtsfeldaufnahme ergab einen homonymen, hemianopischen, fast nur die maculäre Partie der rechten Gesichtsfeldhälften eines jeden Auges einnehmenden, absoluten Defekt von höchstgradiger Congruenz. (Siehe Figur 1, Taf. IV.) Die Farbengrenzen des Defektes fallen überall völlig mit den Grenzen für Weiss zusammen. Die Trennungslinie des Defektes verläuft einen Grad von dem Fixationspunkte entfernt in grader, unten etwas mehr von dem vertikalen Meridian abgewandter Linie.

Behufs Erzielung einer möglichst genauen Beobachtung wurde ein 1 Quadratmillimeter grosses Untersuchungsobjekt für Weiss und Farben angewandt. Der so durch häufige Untersuchungen aufs genaueste festgestellte hemianopische Defekt nahm genau den doppelten Flächeninhalt des mit demselben Untersuchungsobjekte ebenfalls aufs genaueste festgestellten blinden Fleckes ein und behielt durch eine vierjährige Beobachtungszeit genau dieselben Grenzen.

Es handelte sich also hier um einen stationären, homonymen inselförmigen, hemianopischen Funktionsausfall der maculären Region der linken Netzhauthälften eines jeden Auges von doppelter Papillengrösse, plötzlich entstanden ohne begleitende Cerebral- und Allgemeinerscheinungen.

Wenn bei diesem Befunde das plötzliche Auftreten solch kleinster hemianopischer Defekte wegen ihres wirklichen Vorkommens allein schon bemerkenswerth erscheint, so wird für die klinische Seite der Entwickelung der Lokalisationslehre die Thatsache hier besonders hervorzuheben sein, dass trotz des Ausfalls gerade der maculären Partie der rechten Gesichtsfeldhälften, der intelligente Patient für gewöhnlich von seiner Sehstörung nichts merkte und nur beim Lesen kleinster Schrift eine eigenthümliche Behinderung fand.

Man erkennt daraus, wie leicht ein thatsächlich vorhandener, und selbst die maculäre Partie einnehmender Gesichtsfelddefekt bei Lebzeiten des Kranken übersehen resp. unter gewissen, für viele Menschen wenigstens sehr seltenen Bedingungen, überhaupt

nur bemerkt und diagnosticirt werden kann. Kleinere in der Peripherie gelegene inselförmige Defekte, wie z. B. Figur 31 (Taf. X), werden selbst von intelligenten Patienten gewiss nur selten bemerkt, sicher aber von vielen Aerzten übersehen, wenn dieselben in den perimetrischen Untersuchungsmethoden nicht hinreichend erfahren sind.

Von fundamentaler Bedeutung wird jedoch die Beobachtung derartig kleinster hemianopischer Scotome für die Frage nach der Organisation des optischen Wahrnehmungszentrums und dessen Zusammensetzung aus kleinsten Fascikelfeldern. Unter letzteren verstehen wir kleinste, den einzelnen retinalen Empfindungskreisen entsprechende Rindenbezirke, durch deren Funktionshemmung, je nach ihrer dem Fasciculus cruciatus oder noncruciatus zugehörigen anatomischen Anlagerungsweise, jene kleinen, absolut congruenten resp. incongruenten Defekte auf gleichnamigen Gesichtsfeldhälften zu erklären sind.

Da jeder Retinalzapfen die Projektion des optischen Reizes an eine bestimmte Stelle im Gesichtsfelde vermittelt, also eine ganz bestimmte Relation zwischen den einzelnen Stellen der Netzhaut und den bezüglichen Zellkomplexen (Fascikelfeldern) des Wahrnehmungszentrums besteht, so wird zunächst eine genaue Darlegung des Verlaufs und der Funktion der einzelnen leitenden Elemente, soweit wenigstens physiologische, anatomische und klinische Beobachtungen ein übersichtliches Bild darüber zur Zeit gestatten, für das Verständniss der weiter zu behandelnden Fragen erwünscht und nothwendig sein. —

Die Retina.

a) Anatomische und physiologische Verhältnisse.

Bezüglich der Empfindungskreise der Netzhaut liegen neuere sehr interessante Untersuchungen von *Claude Dubois-Reymond* [1]) und *Theodor Wertheim* [2]) vor. Die Uebereinstimmung der Be-

[1]) Seheinheit und kleinster Sehwinkel. A. f. O. XXXII. 3. 1.

[2]) Ueber die Zahl der Seheinheiten im mittleren Theile der Netzhaut. A. f. O. XXXIII. 2. 737.

obachtung dieser Autoren mit den Zapfenzählungen *Salzer's* [1]) hat es sehr wahrscheinlich gemacht, dass die Zahl der Empfindungskreise des Gesichtssinnes mit der Zahl der Zapfen in der Netzhaut übereinstimmt.

Aus den sinnreichen Versuchen *Dubois-Reymond's* ergab sich, dass aus einer gewissen Entfernung, welche eben noch die in einem bestimmten Abstande auf einem Staniolblättchen angebrachten Löcher als einzelne Lichtpunkte unterscheiden liess, 149 Lichtpunkte auf eine 0,01 Quadratmillimeter grosse Fläche der Mitte der fovea centralis retinae fallen, während nach *Salzer's* Zählungen die Netzhaut auf solcher Quadratfläche im Mittel 136 Zapfen enthält. Nach eigener Zählung *Dubois-Reymond's* fanden sich in dem Auge eines älteren Mannes auf gleicher Fläche 152 Zapfen.

Durch Kontrolversuche hat *Wertheim* die Zahl von 147 Seheinheiten im Mittel für ein Netzhautareal von 0,01 Quadratmillimeter der Mitte der fovea centralis gefunden. *Wertheim* hat nun bei seinen Untersuchungen auch die seitlichen Netzhautpartien berücksichtigt und für das direkte Sehen auf einer 0,01 Quadratmillimeter grossen Netzhautfläche 147, für das indirekte Sehen 20 Seheinheiten gefunden. Die Anzahl der Seheinheiten nimmt von der Mitte der Netzhautgrube temporalwärts anfangs sehr schnell ab, um nach einer kürzeren etwas unregelmässigen Strecke weiterhin stetig und langsam sich zu vermindern.

Nach *Schwalbe* [2]) finden sich die Zapfen in regelmässigen Abständen der Art, dass im grösseren Theile der Netzhaut regelmässig je 3 bis 4 Stäbchen in der Verbindungslinie zwischen 2 Zapfen liegen; in der unmittelbaren Nähe des gelben Flecks rücken die Zapfen näher aneinander, je zwei sind nur noch durch ein Stäbchen getrennt, sodass also jeder Zapfen von einem einfachen Kranz von Stäbchen umgeben ist. Innerhalb der macula finden sich nur noch Zapfen, die anfangs noch 4 bis 5 μ breite Innenglieder besitzen, aber bald sich zu 60 bis 75 μ

[1]) Ueber die Anzahl der Sehnerven-Fasern und der Retinazapfen im Auge des Menschen. Academie d. Wissensch. 1880. Januarheft 17. Wien.

[2]) Lehrbuch der Anatomie d. Auges, pag. 106.

langen, schlanken Gebilden umgestalten, deren Innenglieder nur noch 2 bis 2,5 μ Durchmesser besitzen, demnach ein besonderes feines Mosaik herstellen. Aus dem Durchmesser der Innenglieder berechnet *Kuhnt* die Zahl der im Fundus foveae befindlichen Zapfen auf ungefähr 7000 (nach *Becker* 13000) innerhalb der gefässfreien Strecke.

Die Gesammtzahl der Zapfen in der menschlichen Retina beträgt nach *Salzer* etwa 3,360,000 und übertrifft die von ihm gefundene Zahl der Sehnervenfasern um das sieben- bis achtfache.

Dass die Stäbchen-Zapfenschicht in der That die lichtempfindenden Theile der Netzhaut sind, geht schon aus den Erscheinungen der *Purkinje*'schen Aderhautfigur hervor, welche durch den Schatten, den die bis in die äussere reticuläre Schicht vordringenden Netzhautgefässe auf die lichtpercipirende Schicht werfen, zu Stande kommt. *(H. Müller.)* Denn es bleibt ja nach aussen von der äusseren reticulären keine andere Schicht übrig, als die der Sehzellen.

Hätten die Stäbchen dieselbe Sehfunktion, welche die Zapfen der Fovea zu haben scheinen, dann müsste die Zahl der Seheinheiten ausserhalb der macula lutea erheblich zunehmen. Die beobachtete Abnahme der Seheinheiten ausserhalb der macula lutea scheint aber zu beweisen, dass den Stäbchen nicht eben dieselbe Sehfunktion zukommt, wie den Zapfen.

Wie *Max Schultze* gefunden hat, stehen die Zapfen im grösseren Theile der macula entsprechend einem von *Hensen* aufgestellten physiologischen Postulat nicht in graden Linien neben einander, sondern in Bogenlinien, die zwei sich unter einem rechten Winkel schneidende Systeme bilden, ähnlich der Zeichnung, welche sich auf dem Rücken vieler unserer Taschenuhren vorfindet.

Die Frage nach der Verbindung der Stäbchen und Zapfen (*Schwalbe* l. c. p. 116), die als die wirklichen Endigungen des nervus opticus von Allen anerkannt sind, mit den Nervenfasern, ist schwer zu entscheiden, da sich zweierlei Arten von Ganglienzellen (die des ganglion retinae und optici) zwischen den Stäbchen und Zapfen einerseits und den Opticusfasern andererseits einschieben. Es ist also zu entscheiden, wie diese beiden Arten

von Ganglienzellen sich zu einander, sowie zu den Sehzellen einerseits und zu den Opticusfasern verhalten. (Figur 2.) [1])

Dass die Ganglienzellen des ganglion optici durch ihre Axenzylinderfortsätze direkt in die Sehnervenfasern sich fortsetzen ist allgemein anerkannt. Unwahrscheinlich aber ist es, dass die Fasern des Sehnerven nur aus diesen Ganglien stammen, denn die Zahl der Sehnervenfasern übertrifft zweifellos die der Ganglienzellen. Ein direkter Zusammenhang der Stäbchen und Zapfen mit den Ganglienzellen des ganglion optici ist nie gesehen. Dagegen spricht Alles für eine direkte Verbindung der nervösen (inneren) Körner (Ganglienzellenschicht des ganglion retinae) mit den basalen Enden der Stäbchen und Zapfen. Ist dem so, so ist das Wahrscheinlichste, dass eine Zapfensehzelle durch Vermittelung der aus ihrem Zapfenfaserkegel sich entwickelnden Fäserchen mit mehreren nervösen inneren Körnern sich verbindet, während umgekehrt eine Anzahl von Stäbchensehzellen mit einer Zelle des ganglion retinae in Verbindung tritt. Unverständlich bleiben aber selbst in diesem Schema einige Zahlenverhältnisse, wie z. B. das Verhältniss der Zahl der Zapfen zu der der Sehnervenfasern. Wie oben erwähnt, beträgt nach *Salzer* die Zahl der Zapfen in der Retina etwa 3,360,000, die der Opticusfasern

Schema des Zusammenhangs der Retina-Elemente nach *Kölliker*.

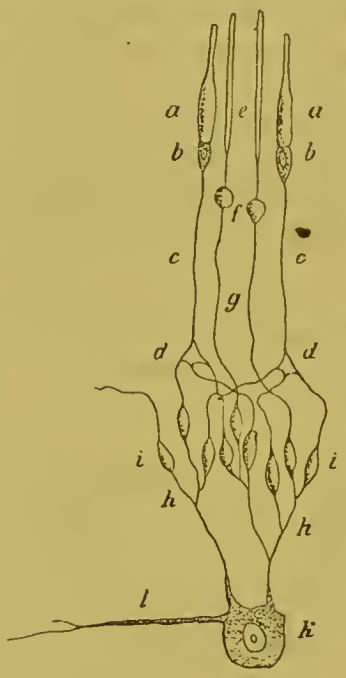

a Zapfen.
b Zapfenkörner.
c Zapfenfaser.
d Anschwellung derselben an der äusseren feinkörnigen Lage, die durch je 3 (?) feine Fasern mit den inneren Körnern i sich verbinden.
e Stäbchen.
f Stäbchenkörner.
g Stäbchenfasern zu den inneren Körnern sich begebend.
h Ausläufer einer Nervenzelle zu den inneren Körnern i.
Ausläufer in die Opticusschicht und selbst eine Opticusfaser darstellend.
k Ganglion optici.

Fig. 2.

[1]) Die nicht in den Text eingedruckten Figuren befinden sich auf den hinten angehefteten Tafeln, und es bilden die Textabbildungen und die Figuren auf den Tafeln zusammen eine fortlaufende Folge von Abbildungen.

nur 438,000. *Krause* glaubt sogar die enorme Zahl von 7 Millionen für die Zapfen und 130 Millionen für die Stäbchen auf 1 Million Opticusfasern annehmen zu müssen. Legen wir die *Salzer*'schen Zahlen zu Grunde, so würde aus dem zweifellosen Ueberwiegen der Zapfen über die Opticusfasern ein Confluiren mehrerer von den Zapfen ausgehender Leitungsbahnen zu je einer Sehnervenfaser anzunehmen sein, also das Gegentheil von dem, was oben auf Grund anatomischer Untersuchungen für das Wahrscheinlichste erklärt wurde.

Kuhnt (Bericht der Heidelb. ophth. Gesellsch. 1889 pag. 164) ist zu einem etwas abweichenden Verhalten gekommen. In den Zellen des ganglion nervi optici entspringen feinste Fäserchen. Je ein solches convergirt von mehreren benachbarten Ganglienzellen, um in ganz kurzem Abstande von den Zellen unter dreieckiger Anschwellung eine etwas stärkere Faser aufzubauen, welche nunmehr, gewöhnlich radial, ganz direkt durch die innere reticuläre Substanz in die Schicht des ganglion retinae zu einem nervösen Elemente zieht. Diese nach Verlauf und Functionsfähigkeit charakteristische, zwei Ganglienzellen verbindende Faser benennt *Kuhnt* „Zwischenganglienfaser." Niemals wurde eine peripherwärts erfolgende Theilung einer Zwischenganglienfaser beobachtet.

Auch der Zusammenhang der nervösen Elemente des Ganglion retinae (innere Körner) mit den Zapfen und Stäbchen liess sich prägnant zur Anschauung bringen. Die Menge der Fäserchen, welche von dem — gemeinhin unverzweigt bis zur äusseren reticulären Schicht ziehenden — Fortsatze der nervösen inneren Körner innerhalb der äusseren reticulären Schicht ausgehen, ist eine ausserordentlich grosse. Die Ausbreitung dieser letzeren geschieht in vorwiegend tangentialer Richtung und führt eine sehr innige Verflechtung zwischen den Fäserchen benachbarter innerer Körner herbei. Die Verbindung mit dem Zapfenfusskegel vollzieht eine radiäre Faser, welche gewissermassen die direkte Fortsetzung des inneren Korns bildet.

Kuhnt gelangt aus seinen Beobachtungen zur Folgerung, dass jedes nervöse innere Korn nur mit einem Zapfen und je nach der mehr peripheren oder zentralen Lage mit einer grösseren oder kleineren Anzahl von Stäbchen in Verbindung tritt.

In physiologischer Hinsicht glaubt *Kuhnt*, es werde keine Erregung, möge sie auch nur von einem einzigen Zapfen ausgehen, ausschliesslich in einer Nervenfaser fortgeleitet werden können, sondern immer in einer Anzahl von solchen. Dagegen würde man vielleicht an folgende Hypothese bezüglich des Farbensehens denken dürfen, nämlich dass, um beispielsweise roth und grün zu empfinden, die Erregung einer gröseren Anzahl von Elementen des ganglion nervi optici, also auch die Betheiligung von mehreren benachbarten Ganglienzellen zum Aufbaue einer Zwischenganglienfaser nöthig ist, als zur Empfindung von gelb oder blau. Als anatomisch begründete Unterlage für diese Hypothese darf angeführt werden, dass thatsächlich in den zentralen Theilen der Netzhaut von einer grösseren Zahl benachbarter Ganglienzellen-Fäserchen zu einer Zwischenganglien-Faser confluirend gesehen würden als in den peripheren Netzhautpartien.

Vermittelst einer besonderen Methode hat *Michel* [1]) gefunden, dass die Ausbreitung der Nervenschicht der menschlichen Netzhaut überall den Charakter der Plexusbildung trägt, ferner dass die Mächtigkeit der nach allen Seiten hin aus der Papille ausstrahlenden Nervenmasse für die einzelnen Sektoren sehr verschieden ist. Am geringsten ist sie in den äusseren Sektoren, etwas stärker in der Richtung nach innen, am bedeutendsten nach oben und unten. In der unmittelbaren Umgebung der Papille sind die Nervenfaserbündel noch über einander geschichtet, und in geringer Entfernung von derselben wird die Faserbündellage eine einfache und bleibt es in der ganzen Ausdehnung der Netzhaut, mit Ausnahme einer einzigen, nach aussen von der Papille gelegenen Stelle, an welcher sich ungefähr 8 bis 10 Bündel überkreuzen. Auch die Breite der Opticusbündel der Netzhaut wurde als eine ungemein verschiedene gefunden, besonders zeichnen sich die zur fovea centralis ziehenden durch eine sehr schmale und dünne Beschaffenheit aus. Die die macula lutea versorgenden Fasern laufen zum Theil gradlinig, zum Theil in nach oben oder unten concaven flacheren oder steileren Bogen. An letztere schliesst sich eine Zone von allmählich sich erweiternden Bogen

[1]) *Michel.* Ueber die Ausstrahlungsweise der Opticusfasern in der menschlichen Retina. Leipzig. F. W. Vogel.

von Nervenfaserbündeln an, welche die macula lutea umkreisen und in so vollkommener Weise mit einander anastomosiren, dass nirgends eine unmittelbare Vereinigungsstelle der von oben und der von unten kommenden Bündel nachweisbar ist. Ebensowenig darf man nach *Bunge* [1]) hoffen, durch Schnitte in der Umbiegungsregion der Fasern normaler Papillen eruiren zu können, welche Opticusfasern zur Peripherie der Netzhaut und welche zum Zentrum führen.

Jene zwischen Papille und Macula gelegene, an Gestalt ein Oval bildende Fasergruppe, die Papillo-macularzone *Bunge*'s, verzeichnet auch die Grenze des auf Sehnervenerkrankung beruhenden negativen Farbenscotoms bei Tabaks- und Alkoholamblyopie. Diese ungefähr 10 Grad breite Strecke, welche sonst von den oben, unten oder aussen gleichweit peripher gelegenen Netzhautgebieten sich funktionell kaum unterscheidet *(Bunge-Becker* Dissertation Halle 1883) zeigt bezüglich der Faserversorgung im Sinne des gekreuzten und nicht gekreuzten Fascikels ein eigenthümliches Verhalten.

Die Doppelversorgung der macula lutea und die überschüssige Gesichtsfeldpartie.

Bei jenen Hemianopsien, bei welchen die Trennungslinie der Gesichtsfeldhälften genau den Fixationspunkt durchschneidet, versorgt eben jedes optische Wahrnehmungszentrum von der Macularregion auch gerade nur die homonyme Hälfte auf jedem Auge. Bei der grossen Anzahl anderer Fälle aber, bei welchen die Trennungslinie längs des Fixationspunktes hin zu Gunsten der erhalten gebliebenen Gesichtsfeldhälfte verläuft, liegt eine Region von wechselnder Breite um die fovea centralis, die von beiden optischen Wahrnehmungszentren ihre Fasern erhält. Mit anderen Worten erfreut sich die maculäre und perimaculäre Netzhautregion bei vielen Menschen einer doppelten Faserversorgung, sowohl von Seiten des sich kreuzenden, wie des ungekreuzten Faserstranges der optischen Nervenleitung.

---

[1]) *Bunge.* Ueber Gesichtsfeld und Faserverlauf im optischen Leitungsapparat. Halle 1884. pag. 6.

So vertheilen sich 77 für diese Untersuchung geeignete, mir vorliegende Gesichtsfelder von homonymer Hemianopsie in folgender Weise:

1. Es ging die Trennungslinie der Gesichtsfeldhälften durch den Fixationspunkt (F) bei 29 Fällen.
2. Es ging die Trennungslinie auf dem einen Auge durch F, an dem anderen Auge zu Gunsten der erhalten gebliebenen Gesichtsfeldhälfte an F vorbei und dies in der Art., dass bei:

2 Fällen die Trennungslinie auf dem einen Auge um 1 Grad an F
1 Falle „ „ „ „ „ „ „ 2 „ „ „
1 „ „ „ „ „ „ „ „ 3 „ „ „
1 „ „ „ „ „ „ „ „ 5 „ „ „
vorbei ging.

3. Es zog bei 33 Fällen die Trennungslinie in gleicher Breite an F vorbei und zwar:

bei 14 Fällen auf beiden Augen um 2 Grade
„ 3 „ „ „ „ „ 4 „
„ 10 „ „ „ „ „ 5 „
„ 2 „ „ „ „ „ 6 „
„ 2 „ „ „ „ „ 7 „
„ 1 Fall „ „ „ „ 9 „
„ 1 „ „ „ „ „ 10 „

4. Es zog bei 9 Fällen die Trennungslinie auf dem einen Auge in ungleicher Breite wie auf dem anderen Auge an dem Fixationspunkte vorbei und zwar zog in:

1 Falle die Trennungslinie am L. A. um 4 Grad, am R. A. um 2 Grad
1 „ „ „ „ „ „ „ 2 „ „ „ „ „ 5 „
1 „ „ „ „ „ „ „ 4 „ „ „ „ „ 6 „
1 „ „ „ „ „ „ „ 15 „ „ fixirt nicht ruhig!
1 „ „ „ „ „ „ „ 7 „ „ R. A. um 10 Grad
1 „ „ „ „ „ „ „ 2 „ „ „ „ „ 3 „
1 „ „ „ „ „ „ „ 3 „ „ „ „ „ 2 „
1 „ „ „ „ „ „ „ 1 „ „ „ „ „ 3 „
1 „ „ „ „ „ „ „ 7 „ „ „ „ „ 2 „
1 „ „ „ „ „ „ „ 1 „ „ „ „ „ 2 „
an F vorbei.

Unter 32 mir vorliegenden Fällen von temporaler Hemianopsie, bei welchen die temporalen Gesichtsfeldhälften total in Wegfall gekommen waren,

ging bei 9 Fällen die Trennungslinie auf beiden Augen durch F.

Bei 12 Fällen ging sie auf dem einen Auge durch F, auf dem anderen konnte wegen Amaurose oder incompleten Defektes dieses Verhältniss nicht konstatirt werden.

Bei 3 Fällen ging die Trennungslinie an einem Auge durch F, am anderen an F vorbei und zwar:

R. A. 5 Grade an F vorbei, L. A. durch F
R. A. 2 „ „ „ „ L. A. „ „
R. A. durch F L. A. 2° an F vorbei.

Bei 7 Fällen ging die Trennungslinie in gleicher Breite vom verticalen Meridiane an F vorbei und zwar:

bei 4 Fällen um 2 Grade
„ 2 „ „ 3 „
„ 1 Falle „ 4 „

Bei 1 Falle ging die verticale Trennungslinie auf dem einen Auge in ungleicher Breite wie auf dem anderen Auge an F vorbei und zwar:

auf dem L. A, um 2 Grade
„ „ R. A. „ 4 „

An einem anderen Orte (*Wilbrand,* Ueber Hemianopsie und ihr Verhältniss zur topischen Diagnose der Gehirnkrankheiten pag. 203) fand ich bei 23 Fällen von homonymer Hemianopsie die Trennungslinie durch F gehend, bei 33 Fällen lag F innerhalb der erhalten gebliebenen Gesichtsfeldpartie.

Wir begegnen also hier schon einer grossen Verschiedenheit der Anordnung des Faserverlaufes in der Netzhaut auf einem Gebiete, das sich über ein Netzhautareal von beiderseits 2 bis 5 Grade, ja in den extremsten Fällen bis zu 10 Graden von der fovea centralis entfernt erstreckt.

Bei denjenigen Fällen von Hemianopsie, bei welchen die Trennungslinie den Fixirpunkt durchschneidet, verlaufen demnach die Nervenfasern des ungekreuzten und gekreuzten Fascikels nebeneinander gelagert zur fovea. Bei den anderen Fällen tritt

aber eine Verflechtung oder ein Alterniren der maculären und perimaculären Fasern zwischen gekreuztem und ungekreuztem Fascikel auf, das entweder auf beiden Augen gleich weit, oder auf dem einen Auge weiter als auf dem anderen die maculäre Partie der Netzhaut umfasst.

Bunge glaubt (l. c., pag. 9), dass diese Verflechtung oder dieses Alterniren von Fasern des gekreuzten und ungekreuzten Fascikels, welche behufs der Collateralversorgung der macula nöthig ist, und welche bereits im Opticus stattzufinden scheint, nur das papillo-maculäre Bündel allein betreffe, da an der nach oben und nach unten von der macula gelegenen Hemianopsiegrenze bisher nichts Aehnliches beobachtet sei. Wenn dies für manche Fälle richtig ist, so begegnen wir doch bei vielen einem anderen Verhalten dieser überschüssigen Gesichtsfeldpartie. Denn bei einzelnen Fällen wie bei Figur 3 (Taf. IV) aus meiner Beobachtung und Figur 4 (Taf. IV) aus *Schöler*'s Sammlung verläuft dieses Gebiet der Collateralversorgung längs des vertikalen Meridians bis nahe an die obere und untere Netzhautperipherie.

Unter überschüssiger Gesichtsfeldpartie verstehen wir somit Alles, was bei Intaktheit der einen Hemisphäre und ihrer optischen Leitung und bei completem hemianopischem Defekte seitens der anderen Hemisphäre von normal funktionirendem Gesichtsfelde den vertikalen Gesichtsfeldmeridian überragt, welches also, wenn wir diejenige Form der Hemianopsie als typische ansehen, bei welcher die Trennungslinie der hemianop. Gesichtsfeldhälften mit dem verticalen Gesichtsfeldmeridiane zusammenfällt, gewissermassen überflüssig ist.

In Figur 6 (Taf. V) aus meiner Beobachtung verläuft die überschüssige Gesichtsfeldpartie längs des vertikalen Meridians auf beiden Augen fast in gleicher Breite von dem letzteren bis zur Peripherie des Gesichtsfeldes. Beim Falle Figur 6 (Taf. V) aus *Förster*'s Beobachtungen ist etwas ähnliches der Fall. Hier hält sich die überschüssige Gesichtsfeldpartie auf beiden Augen in ungleicher Breite von dem verticalen Meridiane. Die Trennungslinie biegt an den peripheren Enden ein, in Folge der concentrischen Einschränkung der erhaltenen Gesichtsfeldhälften. Für die Existenz und die Ausdehnung „überschüssiger Gesichtsfeldpartie" können selbstverständlich

nur jene Fälle completer Hemianopsie zum Beweise herangezogen werden, deren hemianopische Defekte zum mindesten 6 Wochen nach Abklingen aller indirekten cerebralen Heerderscheinungen von gleicher Ausdehnung und von gleich scharfen Grenzen wie anfänglich geblieben waren. Es könnte sonst leicht das intact vorhandene, in die defekte Gesichtsfeldhälfte hineinragende, „überschüssige" Gebiet als übrig gebliebener, normal funktionirender Gesichtsfeldrest von dem nicht völlig zerstörten optischen Rindenfelde der intacten Hemisphäre aufgefasst werden. Das Schicksal derartig übrigbleibender, nicht zerstörter kleiner Reste des optischen Rindenfeldes oder seiner Bahnen illustrirt jedoch am besten Figur 6 [1]) (Taf. V) und Figur 80 (Taf. XXII) aus der Sammlung *Förster*'s.

Figur 6 (Taf. V), homon. rechtss. Hemianopsie bedingt durch einen embolischen Erweichungsheerd an der Aussenseite des linken Hinterhauptslappens und eines Theiles des Scheitellappen, zeigt eine hellschraffirte Zone abgestumpfter Empfindung bis zu der auf beiden Augen in ungleichem Abstande vom Fixationspunkte hinziehenden physiologischen Trennungslinie der Gesichtsfeldhälften. Fig. 80 (Taf. XXII) zeigt dieselben Verhältnisse mit dem Unterschiede, dass hier die physiologische Trennungslinie den Fixationspunkt beiderseits durchzieht. Die hell schraffirte Partie auf beiden Figuren ist nun das Gesichtsfeld eines solchen unzerstört gebliebenen Restes der optischen Bahnen resp. des Rindenfeldes. Wie a priori zu erwarten stand, war diese Partie in ihrer Funktion mehr oder weniger gehemmt. Sie schwankte, wie die Krankengeschichte aufweist, mehrfach in ihrer Ausdehnung, zeigte keine Farbenempfindung und hob sich scharf gegen die physiologische Trennungslinie beider Gesichtsfeldhälften ab.

Eine weitere Bestätigung des Vorhandenseins überschüssiger Gesichtsfeldpartie und ihres Zusammenhanges mit dem optischen System der intakten Hemisphäre liefert ferner meine Beobachtung Fig. 5 (Taf. V) mit Sektionsbefund. Es handelt sich um einen Fall von absoluter und completer rechtsseitiger homonymer Hemianopsie

[1]) Die Krankengeschichten zu dieser und den folgenden Figuren siehe Anhang unter der betreffenden Figurenzahl.

bei normaler Sehschärfe auf dem rechten, etwas verminderter auf dem linken Auge mit normaler Ausdehnung der peripheren Gesichtsfeldgrenzen. Anfangs war Stauungspapille vorhanden, die sich später wieder völlig verlor, ohne Einfluss auf das Sehvermögen ausgeübt zu haben. Patient wurde während einer fünfmonatl. Beobachtungszeit mehrere Male auf's Genaueste am Perimeter untersucht. Die Trennungslinie der Gesichtsfeldhälften blieb bei allen Untersuchungen dieselbe. Gegen Ende seines Lebens zeigten die linken Gesichtsfeldhälften eine geringe periphere Einschränkung, offenbar ein Symptom der funktionell durch den obwaltenden Krankheitszustand in Mitleidenschaft gezogenen rechten Hemisphäre, die übrigens bei der Sektion sich völlig intakt erwies. Dagegen war die ganze optische Leitung der linken Hemisphäre von der fissura calcarina bis zu den primären Opticus centren, und auch diese, im Zustande der Atrophie und Erweichung. Eine genaue Schilderung des Krankheitsverlaufes mit Abbildung des Gehirnbefundes siehe Arch. f. Ophth. XXXI, 3, 120.

Also trotz Zerstörung der ganzen optischen Leitung auf einer Hemisphäre, war eine überschüssige Gesichtsfeldpartie von 4 Graden Breite am Fixationspunkte vorhanden, die in ungleichem Abstande von dem vertikalen Meridiane bis an die Peripherie verlief. Man beachte, wie die Farbengesichtsfelder in normaler Ausdehnung den verticalen Meridian passiren und mit der Gesichtsfeldgrenze nach rechts hin scharf abschneiden.

Das Gegenstück zu diesem Falle bildet die Beobachtung von *Pooley* (A. f. A. und Ohren Bd. II, 1877, pag. 27). Ein 55jähr. Mann, rechtsseitige Hemianopsie, die Trennungslinie geht genau durch den senkrechten Meridian. Sektion: Im hinteren Abschnitte der linken Hemisphäre eine gelblich weisse Geschwulst. Gehirnsubstanz in der Umgebung bis in den vorderen Lappen hinein erweicht, mit Einschluss des Thalamus opticus. Chiasma und Tractus ohne Veränderung.

Im Falle *Baumgarten* (Centr. f. med. W., 1878 No. 22) mit linksseit. Hemianopsie geht die Trennungslinie ebenfalls durch F. Sehschärfe normal. Farbensinn vollkommen. Sektion: Wallnussgrosse alte apoplektische Cyste im rechten

Occipitallappen und Erweichung der darüber liegenden Occipitalwindungen.

Im Falle *Nothnagel* (Top. Diagnostik der Gehirnkrankheiten) bekam ein 51jähr. Mann eine rechtsseitige Hemianopsie, annähernd auf der Mittellinie abschneidend. Bei der Sektion fand sich der ganze linke Occipitallappen in der ganzen Dicke erweicht.

Fall *Westphal* (Charité Annalen VII, 466) Hemianopsie lat. dextra. Vertikale Trennungslinie der Gesichtsfeldhälften. Zentrale Sehschärfe normal. Sektion: Erweichungsheerd lediglich die Rinde des linken Hinterhauptlappens betreffend.

Im Falle *Kast-Saenger* (Festschrift zur Eröffnung des neuen allgemeinen Krankenhauses Hamburg-Eppendorf, pag. 172) mit linksseitiger completer homonym. Hemianopsie bei einem Rindenheerd im Cuneus, der nach vornen bis zur Parieto-occipitalfurche sich erstreckte und die unmittelbar darunter liegende Marksubstanz mitbetraf, ging die Trennungslinie gerade durch den Fixationspunkt.

In meinem Falle, Fig. 22 (Taf. IX), ging die Trennungslinie durch den Fixationspunkt. Es wurde ein Heerd gefunden, der die Sehstrahlungen im Hinterhauptslappen getroffen hatte.

Im Falle LIV meiner Beobachtung betrifft die überschiessende Gesichtsfeldpartie lediglich die Macularregion auf jedem Auge. Es wurde der Cuneus und die occipitale Partie das gyrus fusiformis erweicht gefunden. Den genaueren Sektionsbefund siehe Anhang.

Seguin (Arch. de Neurol. 1886, 176) Hemianopsia lat. sin., welche bis zu dem nach 6 Monaten erfolgten Tode anhält. Die verticale Trennungslinie der Gesichtsfeldhälften zieht ein wenig links an dem Fixationspunkte vorüber. Sektion: Alter Erweichungsheerd, welcher fast den ganzen rechten Cuneus einnahm und nur die Spitze des Occipitallappens freiliess.

Haab (klin. Mon. f. A. 1882, 149). Hemian. lat. sin. Die Grenze des Defektes geht beiderseits senkrecht und geradlinig durch den Fixationspunkt. Sehschärfe beiderseits normal. Farbenempfindung normal. Dieser Zustand blieb gleichmässig bis zum Tode. Sektion: Zerstörung der Rinde

der ganzen Umgebung des Sulcus hippocampi und Erweichung der Spitze des rechten Occipitallappens.

Pflüger (Augenklinik Bern. Bericht von 1878, pag. 57) Mann von 62 Jahren. Linksseitige Hemianopsie scharf in der Mittellinie abschneidend. Sektion: Hämorrhagie im rechten Streifenhügel und im unteren Theile des Thalamus.

Einen Fall mit überschüssiger Gesichtsfeldpartie in der Macularregion mit Sektionsbefund zeigt Fig. 53 (Taf. XIV) meiner Beobachtung. Die Sektion zeigte am rechten Hinterhauptslappen eine starke Erweichung und Reduktion der hinteren Hälfte des Cuneus. Der Heerd erstreckte sich weiter durch den lob. fusiformis, der in einen häutigen schlaffen Sack verwandelt war bis zur Spitze des Hinterhauptslappens.

Diese Reihe von Fällen mit Sektionsbefund genügt, die individuelle Verschiedenheit bezüglich des Verlaufes der Trennungslinie der Gesichtsfeldhälften darzuthun, als auch den von *Jatzow* l. c. pag. 240 angeführten Einwand *Mauthner*'s zu entkräften, dass das Vorhandensein dieser überschüssigen Gesichtsfeldpartie auf einem Beobachtungsfehler beruhe. Für meine Gesichtsfeldaufnahmen weise ich diesen Einwurf entschieden zurück, und die Namen der anderen Beobachter bürgen für die Wahrheit ihrer Untersuchungen.

Aus dem Vorhandensein dieser überschüssigen Gesichtsfeldpartie erklärt sich auch jene eigenthümliche Erscheinung, dass in so vielen Fällen beim Ausfall eines Quadranten oder Octanten der homonymen Gesichtsfeldhälften der Winkel, welchen die Trennungslinie des Defektes in der Nähe des Fixationspunktes zu machen pflegt, meist mehrere Grade von dem letzteren entfernt bleibt, wie Figur 4 (Taf. IV) und Figur 41 (Taf. XII) bei einseitiger, und Fig. 69 (Taf. XIX) und 35 (Taf. XI) bei doppelseitiger Hemianopsie illustrirt.

In Figur 4 (Taf. IV) trifft die zum horizontalen Meridian etwas geneigte Grenzlinie des Defektes etwa im 6.—8. Parallelkreise die längs des verticalen Meridians überschiessende, mit dem rechten opt. Wahrnehmungszentrum in Relation stehende Gesichtsfeldpartie. In Figur 7 (Taf. V) ist offenbar nur überschüssiges Gesichtsfeld in der Gegend der macula vorhanden, wodurch der stumpfe Winkel erzeugt wird.

Anders gestalten sich derartige Defekte bei denjenigen Patienten, bei welchen die Trennungslinie vertical und scharf durch den Fixationspunkt verläuft, bei denen also keine Spur von Collateralversorgung der macula lutea zu finden ist. Die Figuren 8, 22, 36, 51, 52, 66 (vgl. die Tafeln V, IX, XI, XIV, XVIII) zeigen den scharfen Winkel, den in solchen Fällen die Grenzlinie des Defektes mit der Trennungslinie der Gesichtsfeldhälften bildet.

Wir erwähnten auf Seite 14, dass die vom fasciculus cruciatus und noncruciatus desselben optischen Wahrnehmungszentrums abhängige überschüssige Gesichtsfeldpartie auf beiden Augen ungleich weit vom Fixationspunkte in die ausgefallenen Gesichtsfeldhälften sich hinein erstrecken könne. Es knüpft sich daran die Frage, ob die dem fasciculus cruciatus, als dem mächtigeren, zugehörige, überschüssige Gesichtsfeldpartie ebenfalls die mächtigere sei. Dies stimmt für das von *Schweigger* A. f. O. XXII, 3, 290 abgebildete Gesichtsfeld, dagegen liefert bei Figur 6 (R) (Taf. V) aus der *Förster*'schen Sammlung der fasciculus noncruciatus das grössere Areal der überschüssigen Gesichtsfeldpartie. Diese beiden Fälle sind die einzigen mir bekannten unter den Beobachtungen homonymer Hemianopise, die zur Entscheidung dieser Frage herangezogen werden könnten. Weitere Auskunft über diese Verhältnisse liefern jedoch die Gesichtsfelder temporaler Hemianopsie, siehe Tabelle pag. 15. — Im Allgemeinen beobachten wir auch hier dasselbe Verhalten der überschüssigen Gesichtsfeldpartie zum verticalen Meridiane, wie bei den homonymen Hemianopsien. Entweder liegt die Trennungslinie der Gesichtsfeldhälften gerade im verticalen Meridiane, wie in vielen bekannten Fällen von Chiasmaerkrankungen, oder sie durchschneidet auf dem einen Auge, Figur 9 (Taf. VI) der *Schöler*'schen Sammlung, den Fixationspunkt, auf dem anderen Auge zieht sie mehrere Grade längs des verticalen Meridians vorüber, oder aber ist, wie in Figur 10 (Taf. VI), auf dem einen Auge in der maculären und perimaculären Region nur überschüssiges Gesichtsfeld vorhanden, bei gleichmässig überschüssiger Gesichtsfeldpartie längs des verticalen Meridians auf dem anderen Auge. Die den Beobachtungen *Griffith*'s entnommene Fig. 11 (Taf. VI) zeigt die längs des ganzen verticalen Meridians verlaufende, über-

schüssige Gesichtsfeldpartie auf beiden Augen von ungleicher Ausdehnung.

Wir finden also in dieser Hinsicht das gleiche Verhalten bei den temporalen, wie bei den homonymen Hemianopsien, nur dass bei dem relativ geringeren Beobachtungsmateriale der ersteren so auffällige Formen, wie bei der letzteren zur Zeit noch nicht anzutreffen sind. Bei den mir zu Gesicht gekommenen Fällen schwankt die Ausdehnung der hier nur vom ungekreuzten Fascikel abhängigen Gesichtsfeldpartie im Durchschnitt von 0 bis zu 3 Graden.

Auf die weitere Frage, ob bei überschüssigem Gesichtsfelde, abhängig von der Organisation des einen optischen Wahrnehmungszentrums, die mit dem optischen Wahrnehmungszentrum der anderen Hemisphäre in Relation stehende, überschüssige Gesichtsfeldpartie sich in derselben Form und Ausdehnung darstellen würde, geben die eben angeführten Gesichtsfelder temporaler Hemianopsie ebenfalls die entscheidende Antwort in verneinendem Sinne. Denn Letztere gestatten einen gleichzeitigen Einblick in das fragliche Verhalten der beiderseitigen, vom ungekreuzten Fascikel abhängigen Gesichtsfeldhälften.

Von Seiten der homonymen Hemianopsie könnte diese Frage nur durch eine doppelseitige Erkrankung der Sehsphären oder ihrer Bahnen erklärt werden, insofern die einen Hälften als indirekte Heerderscheinung vorübergehend complet in Wegfall kämen und nach ihrer Restitution die anderen Gesichtsfeldhälften total defekt würden. Die Beobachtungen von *Schweigger, Sachs* und *Schöler* mit doppelseitiger Hemianopsie sind leider hier nicht zu verwerthen.

Im Gegensatze zum überschüssigen Gesichtsfelde begegnen wir nicht selten eines Zurückbiegens der oberen oder unteren Enden der Trennungslinien vom verticalen Meridiane zu Ungunsten der erhalten gebliebenen Gesichtsfeldpartie. Sprechen die sonstigen Erscheinungen dafür, so ist bei normalem Augenspiegelbefunde und namentlich wenn nebenbei concentrische Gesichtsfeldbeschränkung vorhanden, dieses Zurückbiegen der Trennungslinie, wie z. B. in Figur 80 (Taf. XXII), als Sympton einer obwaltenden

funktionellen Störung aufzufassen, die wir ja so häufig als Folge der durch den Krankheitsheerd gesetzten allgemeinen Ernährungsstörung des Gehirns nach Apoplexien und Embolien beobachten.

Ist jedoch, wie bei Fig. 52 (Taf. XIV), die erhalten gebliebene Gesichtsfeldhälfte in ihrer Gesammtausdehnung normal oder übernormal, dann beruht dieses Zurückbiegen der Trennungslinie nach oben oder unten offenbar auf einen Fehler der Gesichtsfeldanlage, resp. auf der Anwesenheit nur weniger Retinalzapfen auf jenen Partien. Zeigt doch der verticale Meridian im Gesichtsfelde hier überhaupt die geringste Ausdehnung. In derartigen Fällen tritt dann häufig die andere Gesichtsfeldhälfte compensirend ein, so dass alsdann die Trennungslinie der Gesichtsfeldhälften schräg verläuft.

Ein sehr genau untersuchter Fall von *Siemerling*, Fig. 45 (Taf. XIII), zeigt uns, wie die eine Gesichtsfeldhälfte normalmässig in grosser Ausdehnung oft gar nicht bis zum verticalen Meridian hinanreicht, also ursprünglich von der Natur zu kurz bemessen ist, wobei die mit der anderen Hemisphäre in Relation stehende Netzhauthälfte diesen Ausfall im Gesammtgesichtsfelde des betreffenden Auges deckt. Es bestand bei diesem Falle eine rechtsseit. hom. absol. Hemianopsie und eine linksseit. homon. Farbenhemianopsie, also wohl sicher abhängig von einem corticalen Heerde. *Siemerling* bemerkt dazu: „auffällig erscheint, dass die Trennungslinie zwischen absoluter und relativer Undeutlichkeit nicht mit der Mittellinie zusammenfällt, sondern der absolute Defekt rechts in der äusseren Gesichtsfeldhälfte nach oben innen die Mittellinie keilförmig etwas überschreitet, der absolute Defekt im linken Auge dagegen nach unten innen etwas von der Mittellinie ebenfalls in einem keilförmigen Stück zurückbleibt. Da dieser Befund zu wiederholten Malen mit aller Sicherheit constatirt wurde, so glaube ich, müssen wir in diesem Falle eine etwas abnorme Vertheilung der gekreuzten und nicht gekreuzten Sehnervenfasern auf beiden Augen annehmen. Wir haben hier meines Erachtens die höchst interessante Anomalie, dass das gekreuzte Bündel etwas grösser ist, als das ungekreuzte, und damit sich dem Verhalten beim Thiere nähert."

Dass bei den Fällen homonymer Hemianopsie, deren Trennungslinie im Fixationspunkte liegt, die Sehschärfe nicht weiter

alterirt erscheint, ist wegen der normalen Sehschärfe der erhalten gebliebenen maculären Partie der anderen Hälfte leicht verständlich. Dagegen darf mit Recht eine Verminderung der Sehschärfe von allen Fällen mit Collateralversorgung der macula gefordert werden.

Eine von mir in früherer Zeit über diese Frage vorgenommene Zusammenstellung ergab, dass von 93 Fällen homonymer Hemianopsie, bei welcher mehr auf diese Verhältnisse geachtet worden war, 51 mal die Sehschärfe unnormal gefunden wurde. Bei 26 von diesen 51 Fällen erklärte sich ihre Abnahme durch den unnormalen Augenspiegelbefund, bei 25 Fällen erklärte sich die Herabsetzung der Sehschärfe nicht. Bei 9 von diesen 25 Fällen war die Sehschärfe des einen Auges normal, die des anderen Auges herabgesetzt.

Eine tabellarische Gruppirung der mir jetzt zu Gebote stehenden Fälle von Hemianopsie führte zu keinem Resultate, hauptsächlich deshalb, weil die Beobachtungen in dieser Richtung nicht übereinstimmend und mit besonderer Berücksichtigung der fraglichen Verhältnisse angestellt worden waren.

Im Allgemeinen ist hier noch zu bemerken, dass jene homonymen Hemianopsien mit concentrisch verengten Gesichtsfeldhälften, mag nun ihre Trennungslinie durch den Fixationspunkt gehen, oder überschüssiges Gesichtsfeld vorhanden sein, schon durch die nebenherlaufende funktionelle Störung ihrer intakten Hemisphäre keine völlig normale Sehschärfe aufweisen werden.

Für die mit Collateralversorgung der macula bedachten homonymen Hemianopsien, bei welchen angeblich normale Sehschärfe gefunden wurde, genügt, was *Schweigger* (A. f. O., XXII, 3, 308) bemerkt:

„Es steht der Ansicht nichts im Wege, dass für den, dem zentralen Sehen dienenden Theil der Retina die Nervenfasern in beiden Hemisphären wurzeln, sodass z. B. Fasern, welche an der linken Seite der fovea centralis endigen, aus der rechten Hemisphäre entspringen und umgekehrt. Der vollständige Ausfall aller in einer Hemisphäre wurzelnden Fasern würde dann die zentrale Sehschärfe nur auf ½ herabsetzen, und das steht keineswegs im Widerspruche mit den Resultaten der Sehprüf-

ungen. Wenn nicht überall in diesen Fällen genau S = 1/2 angegeben wird, so müssen wir dabei bedenken, dass wir bei den sog. Messungen der Sehschärfe individuelle Verhältnisse mit einem Durchschnittsmasse messen. Es gibt viele Individuen, deren Sehschärfe bei guter Beleuchtung mehr als 20/20 beträgt, und eine recht grosse Anzahl, welche dieses Durchschnittsmass nicht erreichen, ohne dass wir eine krankhafte Herabsetzung der Sehschärfe anzunehmen berechtigt wären."

So wird es zur Entscheidung dieser Frage einem glücklichen Zufalle aufbewahrt bleiben, eine, allen wissenschaftlichen Anforderungen in detaillirtester Weise genügende Sehschärfenmessung von einem Patienten zu besitzen, der nach Ablauf einer kurzen Frist sich dem Beobachter wieder als Hemianoptiker vorstellen würde.

Aus der höchstgradigen Congruenz des homonymen inselförmigen Defekts, Fig. 1 (Taf. IV), könnte man vermuthen, es möchten alle, die maculäre und perimaculäre Region betreffenden inselförmigen Scotome congruent seien, und es möchte die Incongruenz sich erst in den mittleren und peripheren Gesichtsfeldpartien bemerklich machen. Dass diese Vermuthung den Thatsachen nicht entspricht, zeigt Fig. 12 (Taf VII) aus *Schöler*'s Sammlung, bei welcher auf dem linken Auge von dem absoluten Defekt die maculäre und perimaculäre Gesichtsfeldpartie verschont bleibt, auf dem rechten Auge aber dies Areal in dem absoluten Defekt mit inbegriffen ist.

Der Nervus opticus.

Die Nervenfaserbündel, etwa 800 an Zahl, bestehen nach *Schwalbe* (Lehrb. der Anatomie des Auges, pag. 86) aus feinen markhaltigen Nervenfasern von durchschnittlich 2 μ Durchmesser. Zwischen ihnen sind zahlreiche, unmessbar feine, spärlicher dickere von 5 bis 10 μ Durchmesser enthalten. Die Zahl der im Sehnerven enthaltenen Sehnervenfasern ist sehr schwer zu bestimmen. Es schwanken deshalb die Angaben verschiedener Beobachter innerhalb weiter Grenzen. *Salzer* berechnete die Faserzahlen des Sehnervenquerschnittes durch Zählung eines

Theiles des Querschnittes und Ausmessung des Flächeninhaltes nach Abzug der Bindesubstanzen bei 3 Individuen auf 413,300; 465,558; 434,378, im Mittel 437,745 Fasern. An fünf Netzhäuten fand *Salzer* die mittlere Anzahl der Zapfen zwischen 3 und 3,6 Millionen gelegen. Es kommt mithin im Durchschnitt eine Opticusfaser auf 7 bis 8 Zapfen. Die kleinste mit einer Zapfenzahl verbundene Opticusfaser ist mindestens 3.

Dagegen kommt *W. Krause* (Arch. f. Ophth. XXVI, 2, 102) zu dem Schlusse, dass mindestens 400,000 stärkere, dazu aber noch vielleicht ebensoviel feinere Fasern existiren. — *Kuhnt* findet wohl allzuwenig, 40,000. — Nach *Michel* (Ueber Sehnervendegeneration und Sehnervenkreuzung, Würzburg, 1887, pag. 44) findet auch im Sehnerven eine Anastomosirung der Nervenfaserbündel statt, am reichlichsten in dessen intracraniellem Theile, und zwar je näher am Chiasma, um so reichlicher. Hierbei handelt es sich nicht blos um den Austausch einzelner und gröberer Nervenfaserbündel an einzelnen Stellen, sondern eine solche findet in der ganzen Breite des Sehnerven durch zahlreiche Verzweigungen von Faserbündeln verschiedenen Kalibers statt, sodass eine mannigfache Ueber- und Durchkreuzung beobachtet werden kann, eine Thatsache, die bei allen untersuchten Thieren, sowie auch beim Menschen beobachtet wurde. So erschien an zwei gerade entgegengesetzten und als Endpunkte des peripheren Sehnervenfaserverlaufs zu betrachtenden Stellen die Plexusbildung am stärksten ausgeprägt; nämlich in der Netzhaut und an der Uebergangsstelle des Sehnerven in's Chiasma.

Das papillo-maculäre Bündel.

Den Verlauf der Fasern, welche die Stelle der fovea centralis versorgen, kennen wir noch nicht, ja selbst über die Fasern des gelben Fleckes sind wir noch nicht genau orientirt, wir wissen nur, dass sie in denjenigen Partien des Leitungsapparates liegen müssen, die bei den anatomischen Untersuchungen der Zentralscotome eine übereinstimmende Lage für die papillo-maculären Bündel gegeben haben. Aus der abweichenden Form der Gesichtsfelddefekte, welche die Erkrankungen des papillo-macu-

lären Bündels zeitweise liefern, schliesst *Bunge* (l. c. pag. 11), dass die vom Papillo-maculärbündel versorgten Bezirke mitunter ausgedehnter sind, und dass also die gesammte Fasergruppe nicht völlig konstant ist und wohl einer individuell wechselnden Organisation zuzuschreiben sei.

Aus den Untersuchungen von *Samelsohn* (A. f. O. XXVIII. 1), *Nettleship* (Transact. of the ophth. Soc. Vol. 1), *Vossius* (A. f. O. XXVIII. 3), *Uhthoff* (A. f. O. XXXII. 4), *Bunge* (l. c.) an Fällen von zentralem Scotom wissen wir, dass die papillo-maculären Fasern in der Papille in der temporalen Hälfte keilförmig mit der Spitze nach den Zentralgefässen zu verlaufen. Weiter zentralwärts und zwar nach dem Eintritt der Zentralgefässe rückt das maculäre Bündel allmählich von der temporalen Seite mehr nach innen, um im ferneren Verlaufe die zentrale Lage beizubehalten. Dabei ist die ursprüngliche Keilform bald hinter dem bulbus, lange vor Eintritt der Zentralgefässe in eine Sichel- oder Halbmondform übergegangen.

Neuerdings gibt *Uhthoff* (A. f. O. XXXII. 4 95 uns XXXIII. 1 257) das Resultat der mikroskopischen Untersuchung der Sehnerven von 6 Fällen von chron. Alcoholismus. Während des Lebens liess sich bei allen eine partielle Verfärbung der temporalen Papillenhälfte nachweisen; bei allen Fällen fanden sich anatomische Veränderungen. Dieselben traten in Form einer interstitiellen Neuritis mit mehr oder weniger ausgesprochener Schrumpfung und secundärer Atrophie der Nervenfasern auf. Dieser Prozess liess sich in der ganzen Ausdehnung des Sehnervenstammes bis zum intracraniellen Theile nachweisen. Was die Lage der degenerirten Partie im Sehnerven anlangte, so hatte der Degenerationsheerd im vorderen Theile des Opticus eine Keilform. Die Spitze des Keils war nach den Zentralgefässen hingerichtet, um jedoch sehr bald, und zwar schon bedeutend vor dem Eintritt der Zentralgefässe in den Opticusstamm in Sichel- und Halbmondform überzugehen. Alsdann nimmt der Degenerationsheerd eine aufrecht ovale Gestalt an und rückt mehr in das Zentrum des Sehnervenstammes. In dem intracraniellen Theile des Opticus fand sich die degenerirte Partie im Zentrum wieder in Form eines liegenden Ovals, kurz vor dem Chiasma

geht diese Lage in eine schief gestellte Diagonale von oben aussen nach unten innen über.

Bunge taxirt die Ausdehnung des degenerirten Sectors auf ca. $^1/_4$ des Flächeninhalts des Querschnittes und schliesst daraus, dass die Papillomacularfasern ungefähr den vierten Theil des ganzen Opticus bilden, während die von ihnen versorgte Netzhautpartie so klein sei, dass sie ca. 40 Mal in dem Gesammtareale der Netzhaut Platz finden würde. Die hohe Anzahl der Fasern, welche zu dieser kleinen Stelle verlaufen, stehe im Verhältniss zum funktionellen Werthe derselben.

Bei *Uhthoff* (Ber. d. XVI. Versammlung d. ophth. Gesellsch. zu Heidelberg p. 13 1884) nahmen die degenerirten Partien in Keilform $^1/_3$ der Papillenfläche ein. *Samelsohn* hebt hervor (Centralb. f. med. W. 1880 Nr. 23), dass entsprechend der hohen Wichtigkeit der macula fast die Hälfte des Querschnittes von der Entartung getroffen war.

Die Lage des ungekreuzten Bündels.

Für den lateralen Verlauf des ungekreuzten Bündels sprechen sich *Deutschmann* (A. f. O. XXVI. 1 323), *Monakow* (A. f. Psych. u. Nerven XVI. 1 151) und *Jatzow* (A. f. O. XXXI. 2 205) aus. Letzterer beschreibt einen Fall, bei welchem der rechte Nervus opticus das Chiasma in seiner rechten Hälfte und der rechte Tractus opticus in einer Geschwulstmasse untergegangen waren. Auf dem linken Auge wurde temporale Hemianopsie beobachtet. Bei dem makroskopischen und mikroskopischen Befunde liess sich das erhaltene Nervenbündel im Chiasma nach hinten bis in den linken Tractus verfolgen. Am linken Nervus opt. fanden sich bei mikroskopischer Untersuchung in dem Theile zwischen Gefässeintritt und bulbus zwei Partien nach aussen und nach innen, in welchen die Nervenbündel schmäler und stärker tingirt (Carminpräparate), als auf dem übrigen Querschnitte erscheinen; die äussere Partie zieht sich in Form eines schmalen Streifens von den Zentralgefässen gerade nach aussen bis an die Peripherie hin, während die innere einen breiten Keil bildet, der mit der Spitze gleichfalls an den Zentralgefässen liegend, etwa ein Viertel des Opticusquerschnittes einnimmt. Ein mit diesem

Keil in Zusammenhang stehender, schmaler, peripherer Saum am oberen Umfange der Nerven zeigt ein gleiches Verhalten der Nervenbündel. Während dieser periphere Saum (derselbe entspricht einer, die gleiche Form darbietenden, peripheren Einschränkung der unteren Partie der temporalen Gesichtsfeldhälfte des linken Auges), abgesehen von einer leichten Verschiebung nach aussen, Gestalt und Lage zentralwärts annähernd beibehält (pag. 218), vergrösserte sich der mediale Keil immer mehr auf Kosten des lateralen Streifens, sodass zentralwärts von dem Gefässeintritt und am foramen opticum nur die mediale Hälfte des Opticus und die obere äussere Peripherie diese geringe Verschmälerung der Bündel zeigte. *Jatzow* kommt nach seinem Befunde zum Schlusse, dass das ungekreuzte Bündel die laterale Hälfte der Sehnerven unmittelbar hinter dem Chiasma einnehme.

Wie die meisten anderen Beobachter, die Gelegenheit hatten, sich mit dieser Frage zu beschäftigen, steht auch er mit *von Gudden* in Differenz bezüglich der lateralen Lage des ungekreuzten Bündels im Opticusstamme. Letzterer (A. f. O. XXV. 1, 35, 42 u. XXV. 237) vindicirt demselben eine mediale Lage beim Hunde und Menschen. Die gegentheilige Ansicht war bereits von *Mandelstamm* (A. f. O. XIX. 2 236) beim Kaninchen vertreten. Experimentell hat *Ganser* (A. f. Psych. XIII. 2) den Nachweis des lateralen Verlaufs bei der Katze gebracht. In derselben Arbeit berichtet *Ganser* über einen zufälligen Befund bei einem Epileptiker. Hier nahm das ungekreuzte Bündel einen isolirten Verlauf an der lateralen Seite des Opticus und Chiasma.

Von ganz besonderer Wichtigkeit für den optischen Faserverlauf ist die Beobachtung *Siemerling's* (A. f. Psych. XIX. Heft 2) Bei einem Falle mit Gehirnerscheinungen wurde bei der ophthalm. Untersuchung eine beiderseitige Opticusatrophie, in der rechten Papille unten ein röthlicher Reflex konstatirt. Links bestand totale Amaurose, rechts eine Herabsetzung der Sehschärfe auf $^{15}/_{200}$ und eine ausgesprochene temporale Hemianopsie. Die Trennungslinie ging durch den Fixationspunkt. Die Sektion zeigte, dass der linke Tractus völlig degenerirt in einen Tumor umgewandelt war, der rechte Tractus, das Chiasma und beide Optici waren auf dem Wege der syphilitischen Infiltration und Atrophie

geschädigt. Durch die anatomische Untersuchung ist der sichere Nachweis eines rechtsseitigen, continuirlichen Bündels der Nervenfasern im ganzen Verlaufe von der Papille an bis zur verläufigen Ausstrahlung des Tractus im corpus geniculat. externum und internum erbracht, und zwar verlaufen die Fasern, welche den lateralen Theil der Retina versorgen, also wesentlich Fasern des ungekreuzten Bündels im Opticusstamme lateralwärts, mit dem grössten Theile ihres Umfanges die Peripherie erreichend; sie liegen im intraorbitalen Theile mehr unten, weiter zentralwärts rücken sie mehr nach aussen.

Dieser Fall bildet zu dem von *Uhthoff* (A. f. O. XXXII. 4) beschriebenen, in Bezug auf Lage und Ausdehnung des ungekreuzten Bündels eine gute Ergänzung. Bei einem Tabeskranken war Jahre hindurch ein Ausfall der oberen inneren Gesichtsfeld-Quadranten, der bis 3 Grad an den Fixationspunkt heranreichte, unter voller Sehschärfe bei wiederholt genauer Gesichtsfeldaufnahme beobachtet worden. Die Atrophie erstreckte sich auf den unteren äusseren Netzhaut-Quadranten. Die atrophischen Fasern konnten bis ins Chiasma hinein verfolgt werden. Das Resultat der Untersuchung war, dass die untere Hälfte des ungekreuzten Bündels im unteren äusseren Theile des Opticus liegt. Weiter nach hinten schiebt sie sich um ca. 45^0 nach unten herum, ohne aber die Innenseite des Opticus zu erreichen.

Mit Rücksicht auf die laterale Lage des ungekreuzten Bündels und die temporale Lagerung des maculären hat *Jatzow* (l. c. 205) für die Faservertheilung auf dem Querschnitt des

Fig. 13.

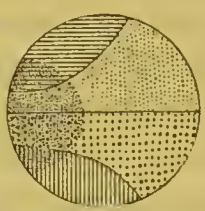

Schematischer Querschnitt des Opticus zwischen Chiasma und Gefässeintritt, zugleich Schema einer Netzhaut.

Schematischer Querschnitt des Opticus zwischen Gefässeintritt und Bulbus, zugleich Bild der Papille.

Weiss: Peripheriefasern. ≡ oberer Quadrant } d. ungekreuzt. ⬚ oberer Quadrant } d. gekreuzt.
Schraffirt: Maculafasern. |||| unterer „ } Fascikels. ⁘ unterer „ } Fascikels.

Nerven in dem Theile des Opticus zwischen Gefässeintritt und bulbus und für die Papille ein Schema konstruirt, Figur 13, nach welchem die Fasern des ungekreuzten Bündels je einen

Kreisabschnitt des Opticusquerschnittes nach oben und unten zwischen den temporalen Maculafasern und den inneren Peripheriefasern einnehmen. Mit diesem Schema lässt sich der Befund *Siemerling*'s über die Anordnung des ungekreuzten Faserbündels in der Papille nicht in Uebereinstimmung bringen, da dieses ganz von dem oberen Umfange des Sehnervenquerschnittes entfernt bleibt und vorwiegend den unteren Theil des Querschnittes einnimmt. Das zweite von *Jatzow* aufgestellte Schema für den Opticusquerschnitt gleich hinter dem Chiasma bis zum Eintritt der Zentralgefässe, nach welchem die maculären Fasern die Mitte des ungekreuzten und gekreuzten, das ungekreuzte die laterale, das gekreuzte die mediale Seite einnehmen, scheint nach *Siemerling* mehr den thatsächlichen Verhältnissen zu entsprechen.

Schmidt-Rimpler (international. Ophthalm. Congress zu Heidelberg p. 321) berichtet über eine partielle Opticusatrophie nach cerebraler Hemianopsie. Im Jahre 1882 bekam ein Mann einen Hieb auf den Schädel und wurde bewusstlos. Als er wieder zu sich kam, bemerkte er eine linksseitige Hemianopsie am rechten Auge, das linke war blind seit dem 9. Jahre durch Verletzung. Es traten verschiedene Gehirnerscheinungen auf; es wurde ein Abscess entleert; der Patient wurde gesund und ohne Lähmung entlassen. Anfang 1887 Phthisis pulmon. stirbt Ende 1887. Das Gesichtsfeld ist dasselbe geblieben, wie es anfänglich war. Die Sehschärfe war normal. Ophthalm. Veränderungen an der Papille waren mit Sicherheit nicht nachzuweisen. Die Sektion des Gehirns (Prof. *Marchand*) ergab Zerstörung des rechten Hinterhauptslappens entsprechend der Verletzung. Die Zerstörung des Hinterhauptslappens liess nur den hintersten Theil frei. Corticalis und Hirnmasse waren in Narbengewebe verwandelt, der Hinterhauptslappen geschrumpft. Die Untersuchung des Opticus durch Querschnitte ergab am foramen opticum eine atrophische Partie, welche die untere Peripherie einnahm und sich mit sichelförmigen Enden hoch in die nasale, weniger in die temporale Hälfte der Nerven erstreckte. Nach Eintritt der Arterie schob sich ein Keil gesunder Nervenmasse zwischen die temporale Seite ein und verschob so die atrophischen Partien an die obere und untere Peripherie, wo sie auch nasalwärts übergriffen.

Wenn vorhin erwähnt wurde, dass im Opticusstamm Nervenfasern verschiedenen Kalibers verlaufen, so verdient berücksichtigt zu werden, dass nur immerhin ein Theil der optischen Sehnervenleitung zum eigentlichen Sehen, d. h. zur Uebertragung des Netzhautreizes in die psychische Verstellung desselben verwandt wird, denn nach unseren jetzigen Kenntnissen verlaufen im Opticusstamm Fasern, welche

a) dem eigentlichen Sehen dienen,

b) solche, welche zu reflectorischen Zentren führen, wie die zur Kontraktion der Pupille auf Lichtreiz dienenden Fasern, ohne dass eine Lichtempfindung durch dieselben bewirkt wird.

c) solche, welche ihren Weg durch das corticale Sehzentrum nehmen, aber auch zu reflectorischen Bewegungen höherer Ordnung dienen und zwar die reflectorischen Bewegungen des Rumpfes, des Kopfes, der Augen, der Lider, Abwehr-Bewegungen, Niessreflexe.

d) Fasern, welche in Beziehung zu den Ernährungsverhältnissen der Retina und der optischen Leitung stehen.

Das Chiasma.

Die Ansicht *Joh. Müllers* (*Michel* l. c. p. 3), dass die äusseren Fasern des Tractus opticus zum Nerven desselben, die inneren zu demjenigen des entgegengesetzten Auges verlaufen, wobei auch commissurenartige Fasern zwischen den peripheren und zentralen Ursprüngen des Nerven sich angeordnet finden, wurde mit sehr geringen Abweichungen beim Menschen von *Todd, Arnold, Rowmann* und Anderen angenommen.

Hannover (das Auge, Beiträge zur Anatomie, Physiol. und Pathol. dieses Organs, Leipzig 1852) nahm seine Zuflucht zur Zerfaserungsmethode und unterschied 4 Arten von Fasern nämlich:

1. Fasern, die von der Substanta perforata media auf die Oberfläche des Chiasma verlaufen, von dort theilweise durch den vorderen Winkel auf die Unterfläche ziehen und sich im Tubus cinereum verlieren, theilweise zum Nerven derselben Seite über-

gehen (commissura aurata). Nach *Stilling* (J. f. O. 1882 55), der ebenfalls die Zerfaserungsmethode in Anwendung brachte, bildet die commissura ansata in schlingenförmigem Verlauf vom tuber einer. zur Lam. terminal. eine Schleife, in welcher der vordere Winkel des Chiasma ruht.

2. Fasern, welche im vorderen und hinteren Winkel des Chiasma bogenförmig verlaufen, commissura arcuata ant. et poster.

Von allen neueren Autoren nimmt nur noch *Stilling* (J. f. O. 1882 55) eine vordere Commissur an. Ihre Fasern sollen zum Theil tief in das innere der Sehnerven einbiegen. Sie bilden eine Verbindung beider Netzhäute und liegen im vorderen Winkel des Chiasma und auf der Dorsalfläche desselben, wo sie sich weit gegen den hinteren Winkel erstrecken.

Ueber die hintere Commissur hat uns *v. Gudden* (A. f. O. XX. 2 249) besonderen Aufschluss gegeben. Diese, von ihm commissura inferior genannt, ist mit dem Tractus opticus aufs innigste verschmolzen. Sie liegt dorsal, ist relativ gross und von dem eigentl. Tractus optici nicht scharf abzuzweigen. Ihre Nervenfasern haben dasselbe Kaliber, wie die des Tractus.

Nach *Stilling* (J. f. O. 1882 55) liegt die hintere Commissur zum kleineren Theil im hinteren Winkel, der Hauptmasse nach auf der unteren Fläche, fast bis zu dem vorderen Rand hin sich ausbreitend.

Michel (l. c.) bestätigte bei seinen neueren Untersuchungen das Vorhandensein der Commissura inf. im Sinne *v. Gudden*'s.

3. Fasern, welche von der Wurzel zum Nerven derselben Seite übergehen. Fasciculus dexter und sinister — unser fasciculus lateralis oder noncruciatus. —

Das ungekreuzte Bündel.

Ueber den Verlauf des ungekreuzten Bündels im Chiasma geben uns die vorhin erwähnten Fälle von *Jatzow* und *Siemerling* genaue Auskunft. Nach ersterem liegt das ungekreuzte Bündel im Chiasma und Tractus lateralwärts und etwas nach oben und zwar je weiter nach dem Tractus zu, um so mehr nach oben. Nach letzterem liegt im Chiasma das ungekreuzte Bündel

lateralwärts, im vorderen Theile an der zentralen Fläche, um von dort allmählich in die dorsale Lage, welche es im hinteren Theile einnimmt, emporzurücken. Im Tractus liegt es dagegen zentral mehr nach der dorsalen Fläche hin. Gerade in dieser Verlaufsweise finden wir vielleicht eine Erklärung für die allmähliche Verschiebung des Bündels von der zentralen Fläche, welche es im vorderen Theile des Chiasma occupirt zur dorsalen im hinteren Theile.

Nach *Uhthoff* (A. f. O. XXXII. 4) zeigt die untere Hälfte des ungekreuzten Bündels kurz vor dem Chiasma die Form eines rechtwinkeligen Dreiecks, die Hypothenuse der unteren Sehnervengrenze entsprechend. Der leicht spitze Winkel der Partie steht nach oben. Im vordersten Theile der Chiasmahälfte findet man die dreieckig degenerirte Partie dieses Stranges in etwas verkleinertem Massstabe, durchsetzt von gesunden Bündeln. Weiter rückwärts war keine Degeneration mehr nachweisbar.

Hinsichtlich der Lage des ungekreuzten Bündels im Chiasma stehen die Ergebnisse der experimentellen und anatomischen Untersuchung meist im Einklange. Es lassen sich wenigstens keine erheblichen Abweichungen in den Angaben der Autoren nachweisen. Seine Lage wird lateral- und dorsalwärts angegeben. Bereits *Hannover* (A. f. O. XIX. 2 58) nimmt eine solche Lage nach aussen an. *v. Gudden* (A. f. O. XX. 2 250), *Stilling* (Untersuch. über d. Bau d. opt. Zentralorg. I. Theil Kassel u. Berlin 1882) stimmen ihm bei.

Marchand (A. f. O. XXVIII. 2) untersuchte in einem Falle von totaler Atrophie des rechten Opticus das Chiasma, sowie die beiden verschmälerten Tractus und konnte die Angaben *v. Gudden*'s bestätigen, dass ein Theil der atrophischen Nervenfasern, welcher anfangs am oberen Umfange des Chiasma, später mehr nach der Mitte des Tractus gelegen ist, ungekreuzt verläuft.

v. Monakow (A. f. Psych. u. Nerven XVI. 1) fand bei einem Falle von Encephalomalacie in beiden Occipitallappen eine Atrophie der ganzen optischen Bahn, sowie des rechten Tractus opticus und erhebliche Verschmälerung beider Sehnerven. Er

stellte fest, dass das ungekreuzte Bündel im Chiasma sowohl, als im Nerv. optic. zum grössten Theile das dorsallaterale Querschnittsfeld einnimmt und „als geschlossenes Bündel" verläuft.

Burdach (A. f. O. XXIX. 3 135) tritt dieser Ansicht bei. Nach ihm erscheint im Chiasma das degenerirte ungekreuzte Bündel als schmale, marklose Zone an der oberen lateralen Seite des äusseren oberen und an der lateralen Seite des unteren Quadranten.

Nach *Oppenheim* (Berl. klin. W. 1888 584) fand sich bei einem Falle von temporaler Hemianopsie eine gummöse Neubildung, welche von den Winkeln, besonders dem hinteren Winkel aus in das Mittelstück eindrang. Ein Sagittalschnitt durch das Chiasma zeigte vollständig grau aussehende Querschnittflächen. Auch die Optici selbst waren da, wo sie aus dem Chiasma heraustraten, geschwollen und grau verfärbt, und fiel es besonders deutlich im linken Opticus auf, dass sich an der äusseren (lateralen) Partie eine hellweiss aussehende, sichelförmig-peripherische Zone fand. Die mikroskopischen Querschnitte des schlecht gehärteten Präparates lehrten, dass sich am Opticus und am vorderen Chiasmawinkel, namentlich die innere (mediale) Hälfte, von syphilit. Neubildung durchsetzt zeigte.

Weichen die einzelnen Befunde in der Angabe über die Lage des ungekreuzten Bündels im Chiasma kaum wesentlich von einander ab, so stimmen wenigstens alle darin überein, dass dieses Bündel aussen oben liegt. Dagegen differiren die Ansichten erheblich bezüglich der speziellen Faseranordnung. *v. Gudden, Stilling, Jatzow, Siemerling, v. Monakow* lassen das ungekreuzte Bündel im Sinne des *Hannover*'schen fascicul. lat. völlig isolirt verlaufen, getrennt von dem gekreuzten Faserzuge, während *Kellermann* (Kl. W. f. Augenh. XVII 1. Beilageheft p. 35) die Fasern des ungekreuzten Bündels mit denen des gekreuzten aus demselben Tractus sich so innig verflechten lässt, dass nach seiner Ansicht im hinteren Theile des Chiasma überhaupt kein gesondertes ungekreuztes Bündel existire. Diese von *Kellermann* angenommene Faseranordnung vermag der Befund *Siemerling*'s nicht zu stützen. Bei Letzterem sehen wir im Verlaufe durch

das ganze Chiasma das ungekreuzte Bündel in seiner Hauptsache als einen geschlossenen Faserzug verlaufen.

Würde eine so innige Verflechtung stattfinden, wie *Kellermann* dieses will, namentlich im hinteren Theile des Chiasma, dann könnten, meint *Siemerling,* wir nicht ein so compactes Nervenbündel vor uns haben, sondern bei dem völligen Ineinandergreifen der beiden Fascikel müssten wir grössere oder kleinere atrophische Partien durchweg in dem erhaltenen Faserzuge nachweisen können. Das erhaltene Bündel wäre dann durch diese Heerde mehr zersprengt. Das Gros des lateral liegenden Faserzuges lässt aber solche kaum erkennen und bildet, besonders auch im hinteren Theile des Chiasma, nahe am Tractus, in seinem lateralen Theile ein für sich abgegrenztes Nervenbündel mit dem allmählichen Uebergange von der medialen Seite von des Gesunden in die degenerirte Partie.

Scheel (klin. W. f. A. Beilageheft zu Bd. XII.) sagt: „Wir sehen also beim Menschen die Kreuzung im Chiasma fast in der feinsten nur denkbaren Vertheilung der Faserbündel vor sich gehen. Nachdem ich so die vollständige Kreuzung aller Fasern des einen Tractus opt. mit denen des anderen nachgewiesen habe, so konnte ich mir dagegen nicht verhehlen, dass die Seitenwinkel des Chiasma in ihrer Erscheinung auf dem Flächenschnitte ebensogut für das Vorhandensein eines, wenn auch dünnen Seitenfascikels sprechen."

Entgegen den Ansichten aller neueren Autoren ist *Michel* in seiner letzten Arbeit aufs entschiedenste wieder für die von ihm verfochtenen Lehre von der Totalkreuzung eingetreten.

J. Singer und *F. Münzer* in Prag (Neurol. Zentralb. 1889 Nr. 2 pg. 40) unternahmen Kontrolversuche zu *Michel*'s Arbeit, indem sie sich einer anderen Methode der Behandlung der Präparate bedienten. Die Ansicht *Michels,* nach welcher das Chiasma einen Indifferenzpunkt darstelle, an welchem die Degeneration ein schwierig zu überwältigendes Hinderniss fände, konnten diese Autoren direkt widerlegen, indem sie bereits am 2. Tage nach der Durchschneidung im Nervus opticus und im gekreuzten Tractus die schwarzen Punkte (V. *Marchi*'s Methode) der dege-

nerirten Markscheiden reichlich sahen. Doch schien der Verlauf der Degeneration langsamer als im peripheren Nerven zu sein. Für die Irrthümer *Michel*'s machen die Verfasser die *Weiggert*'sche Methode verantwortlich. Sie meinen, dass bei der dunkelen Färbung der anscheinend normalen Nerven die zerstreut liegenden einzelnen degenerirten Fasern wohl nicht genügend hervorgehoben werden.

Auch stehen die Resultate dieser Beobachter mit der Ansicht *v. Gudden*'s und *Ganser*'s, dass beim Kaninchen und der Katze der ungekreuzte Tractusantheil ein geschlossenes Bündel darstelle, in direktem Widerspruche. Die Verfasser lösen denselben in folgender Weise: *v. Gudden* enucleirte dem neugeborenen Thiere ein Auge, in Folge davon entwickelte sich der Nerv- und zugehörige Tractusantheil gar nicht und die ungekreuzten Fasern, die, wie sich ja nach *Marchi*'s Methode ergab, zerstreut liegen, müssen sich aneinander lagern, ein Vorgang, der bereits unter dem Namen der topischen Compensation beschrieben ist. Diese Theorie fand durch Versuche ihre Stütze.

St. Bernheimer (Bericht über den VII. internat. Ophthal. Kong. zu Heidelberg, pag. 318) trat auf einem in dieser Frage neuen Wege den Anschauungen *Michel*'s entgegen, indem er an der Entwickelung der optischen Fasern auch deren Verlauf studirte.

Die allerersten und bei starker Vergrösserung erkennbaren Anfänge der Markscheidenbildung im Tractus und Chiasma gehen constant vor sich in der 30. Woche des embryonalen Lebens. In der ganzen vorhergehenden Periode ist keine Spur von Mark vorhanden. Erst im Chiasma der reifen Frucht sind die Schnitte dichter mit Markfasern besät, doch lange nicht vollständig und fertig gebildet. Bei Jahre alten Kindern haben endlich die Markscheiden ihre vollständige Dickenbildung erreicht, erst jetzt sind sie dadurch so dicht aneinander gedrängt, dass dieselben sich stellenweise berühren, überdecken, somit gar nicht mehr als Einzelfasern verfolgt werden können.

Bernheimer fand in allen Chiasmen die hintere Commissur *Meynert*'s constant als zuerst entwickelt.

Verfolgt man nun an dünnen, lückenlosen Serienschnitten die Entwickelung der Markscheiden von der 30. Embryonalwoche an bis hinein in die dritte extrauterine Lebenswoche, so findet man constant Markfasern, welche an Serienschnitten entschieden auf derselben Seite bleiben, d. h. vom rechten Tractus in den rechten Opticus und vom linken Tractus in den linken Opticus übergehen.

Ausserdem konnte *Bernheimer* noch als unbedingt sicher feststellen:

Die Einzelfasern verlaufen im Tractus ziemlich parallel, ein sich Durchflechten ist bis kurz vor Beginn des Chiasmakörpers nicht eigentlich vorhanden, nur ganz nebeneinander liegende Bündel tauschen einzelne Fasern gegenseitig aus.

Im Chiasma selbst aber bis in den Opticus hinein sind die Einzelfasern, zu ganz dünnen Bündeln sich vereinigend, korbflechtartig untereinander verfilzt, sodass es eben nur bei einem unvollständig mit Mark versehenen Chiasma überhaupt möglich ist, Einzelfasern zu verfolgen und somit Fasern des ungekreuzten Bündels zu sehen.

Im Tractus mögen die Fasern der beiden Bündel mehr oder weniger bei einander liegen, im Körper des Chiasma aber jedenfalls nicht; da überkreuzen sich und durchflechten sich Bündel und Einzelfasern zweifellos und zwar nach verschiedenen Richtungen hin, sodass bei jungen Chiasmen nicht in jedem Schnitte deutlich beide Faserarten sichtbar sind. Im unteren basalen Drittel bis zur unteren Hälfte des Chiasma sind die Fasern des ungekrenzten Bündels äusserst spärlich, ja vielleicht gar nicht vorhanden. Erst in der oberen Hälfte sind sicher ungekreuzte Fasern in überaus zahlreicher Menge anzutreffen. Diese Thatsache gibt vielleicht Aufschluss über die *Michel*'sche Totalkreuzung, da die beiden einzigen übersichtlichen Abbildungen menschlicher Chiasmaschnitte in *Michel*'s Arbeit nicht aus dem Theile des Chiasmas stammten, in welchem *Bernheimer* constant eine Menge ungekreuzter Bündel fand. —

Die papillo-maculären Fasern im Chiasma.

Die papillo-maculären Fasern nehmen nach *Vossius* (Arch. f. O. XXVIII. 3) in beiden Hälften des Chiasma das Zentrum ein, indem sie in der Mittellinie zusammenhängend eine bohnenförmige Figur bilden, die von allen Seiten von nicht atrophischen, für die Peripherie der beiden Netzhäute bestimmten Fasern umgeben ist. Es könnte nach Figur 8 und 9 (l. c.) scheinen, dass alle Maculafasern beider gekreuzten wie ungekreuzten Fascikel hier compact zusammenliegen, ohne Zwischenlagerung von Fasern für die Peripherie, doch sagt *Vossius*, wenigstens in Bezug auf Figur 8 (l. c. hinteren Theil des Chiasma) „bei starker Vergröserung liess sich indessen feststellen, dass in schräger Richtung von der einen zur anderen Seite commissurenartig verlaufende, sehr fein gefärbte, also atrophische Nervenfaserzüge abwechselten mit Gruppen ungefärbter Nervenfaserzüge von normalem Durchmesser, die die gleiche Verlaufsrichtung hatten."

Der Befund von *Bunge* (l. c. p. 18) ebenfalls bei einem Tabaksscotom, stimmt mit dem von *Vossius* gefundenen in erfreulicher Weise überein und gibt uns noch Aufschluss über die Lage des gekreuzten und ungekreuzten Papillomacularbündels.

Vor allem fällt in die Augen das wohlverborgene Lager des Papillomacularbündels. Links und rechts ist es durch die Hohlrinne des ungekreuzten zum grössten Theile intacten Fascikels, zentral durch den erhaltenen breiten Streifen gekreuzter Fasergruppen geschützt. Dorsalwärts erreicht es fast die Peripherie des Chiasma. Hier überlagert aber die Gehirnbasis das Faserbündel, welches die wichtigste Stelle unserer Netzhaut versorgt. Freilich können gerade die auflagernden Theile der Hirnbasis (besonders der recessus opticus) unserem Faserbündel Gefahr bringen. Die dorsale Lage (pag. 21 l. c.) wird von dem Papillomacularbündel durch das ganze Chiasma eingehalten, sie lässt sich sogar im Anfangsstück der beiden Tractus nachweisen. Die höchste Höhe erreicht das Faserbündel in der vorderen Hälfte des Chiasma. Es strebt also in gewissermassen gerader Richtung von dem intraocularen Opticusende, wo es fast den lateralen unteren Quadranten einnimmt bis zur Mitte des Chiasma,

wo es fast den medialen oberen Qnadranten der beiden sagittal getheilten Chiasmahälften occupirt. Dann sinkt es und erreicht ca. 5 mm hinter dem Chiasma die Mitte des Tractus zwischen dessen oberer und unterer Peripherie, wobei es jedoch den medialen in die Gehirnmasse eingefügten Rand nicht wieder verlässt.

Dabei liegen im Chiasma die ungekreuzten Papillomacularfasern mehr dorsal-lateral, die gekreuzten dorsal-median etwas lateralwärts geneigt.

Nach *Uhthoff* (A. f. O. XXXII. 4 95 u. XXXII. 1 257) liegen im vorderen Theile des Chiasma die Heerde zunächst nach und symmetrisch (Zentralscotom) in jeder Hälfte, weiter nach hinten nähern sie sich mehr der Mittellinie und rücken mehr an die Dorsalfläche, sich durch communicirende atrophische Brücken immer mehr verbindend. Im hinteren Theile des Chiasma findet sich ein oberer und unterer Degenerationsheerd, welcher durch eine dünne Lage nicht atrophischer Fasern getrennt ist.

Mit diesen mikroskopischen Befunden stimmen die klinischen Forderungen überein.

Bekannt sind einige Beziehungen des Parazentralscotoms zur temporalen Hemianopsie. So zeige ich hier eine Beobachtung von *Förster*, Fig. 14 u. 15 (Taf. VII) und einen Fall von *Vossius*, Fig. 16 (Taf. VIII), bei denen die temporale Hemianopsie mit einem kleinen Scotom auf jedem Auge begann. Letzteres kam nach aussen an dem Fixationspunkte zu liegen. Nach und nach vergrösserte es sich und umfasste endlich die ganzen temporalen Hälften des Gesichtsfelds. Diese Störungen lassen sich erklären aus einer Chiasmaerkrankung, welche von dem recessus opticus ausgehend, zuerst die Papillomacularfasern und dann die Uebrigen der gekreuzten Faserbündel ergreift.

Einen weiteren Beitrag liefert *Jatzow*, Fig. 17 (Taf. VIII). Warum derselbe diesen interessanten Befund für eine Neuritis optica duplex ausgibt, wird jedem Unbefangenen unverständlich bleiben. Die Krankengeschichte ist leider (A. f. O. XXXI. 2 p. 264, Fall *Schulte*) nicht beigefügt.

Für das Chiasma stellt *Jatzow* (l. c. 351) folgendes Schema auf:

Die Fasern je eines gekreuzten Bündels — ohne die scharfe Trennung in macula- und andere Fasern — besitzen im Chiasma eine Anordnung, wie sie später in der Netzhaut vorhanden, und zwar werden (pag. 253) die oberen Fasern am weitesten peripher — vornen im Chiasma — die untersten am weitesten zentral — hinten im Chiasma — zunächst dem Tractus sich kreuzen. Für diese Anschauung von der Reihenfolge der sich kreuzenden Fasern nimmt dieser Autor auch die *Burdach*'schen Abbildungen (langjährige Athrophie des linken Nervus opticus A. f. O. XXIX. 3) für sich in Anspruch: In den hintersten Partien des Chiasma (Fig. 9—5 l. c.) liegen die atrophischen Fasern des gekreuzten Bündels alle mehr nach unten in der rechten Hälfte des Chiasma, erst in den vorderen Schnitten (Fig. 4—2 l. c.) tritt oben eine atrophische Stelle auf.

Jatzow's Angriffe richten sich zumeist gegen den Befund von *Vossius*, „denn lägen, wie es nach dem letzteren den Anschein hat, sämmtliche Maculafasern (gekreuzte und ungekreuzte) ununterbrochen zusammen, so würden bei Erkrankungen im Zentrum des Chiasma allerdings heteronyme zentrale Defekte den Anfang bilden, dann müssten aber die zentralen Partien der beiden nasalen Hälften, und erst nachher könnte die Peripherie defekt werden, es wäre also eine vollständige temporale Hemianopsie mit verticaler Trennungslinie gar nicht möglich." Dem gegenüber muss nun bemerkt werden, dass der *Vossius*'sche Fall kein ganz reiner ist. *Bunge* macht (l. c. pag. 26) den sehr gerechtfertigten Einwand, dass *Vossius* nicht Gelegenheit gehabt habe, seinen Kranken nach dem Auftreten der durch das Scotom gesetzten Sehstörung intra vitam zu untersuchen, und da noch Jahre vergingen, bevor der Patient zu Grunde ging, so konnte in dieser Zeit sehr wohl eine periphere Zone der Retina erkrankt sein, oder das Scotom einen solchen Umfang genommen haben, dass Fasern der die mittleren Netzhautregionen versorgenden Partien des gekreuzten und nicht gekreuzten Bündels schon atrophisch waren. Dadurch wäre im Chiasma der einheitliche atrophische Heerd zu erklären. Dagegen hat der *Bunge*'sche Befund die Lage des gekreuzten und nicht gekreuzten Macularbündels klar gestellt und lassen sich die klinischen Befunde recht gut darnach

erklären. Wir führten vorhin in den Figuren 13 bis 17 Beobachtungen vor, bei welchen die temporale Hemianopsie mit einem kleinen zentralen, temporal vom Fixationspunkte gelegenen Scotom auf jedem Auge begann und allmählich zum vollen Defekte der temporalen Gesichtsfeldhälften auf jedem Auge sich entwickelte, andererseits kann beim Rückgange typischer Hemianopsia temporalis ein letzter kleiner Rest von Gesichtsfelddefekt in Gestalt eines parazentralen tempor. Scotoms bestehen bleiben, wie in Figur 18 (Taf. VIII) u. 58 (Taf. XVI) (L. A.)

Nach dem *Jatzow*'schen Schema müsste hier der Heerd im hinteren unteren Chiasmawinkel liegen. Ein von der Unterfläche desselben wirkender Heerd würde zunächst die nicht papillomaculären Fasern des gekreuzten Fascikels treffen und zuletzt die temporale maculäre Region vernichten, wie etwa in Fig. 19 (Taf. IX) R. A. des Falles *Schotte* aus meiner Beobachtung, bei dem das Farbenempfindungsvermögen der maculären temporalen Region des R. A. noch vorhanden war.

Der Tractus opticus.

Auf Grund erhaltener Resultate (*Bechterews* Neurol. Zentralb. 1883 54) konnte *v. Gudden* konstatiren, dass jeder Tract. optic. aus vier Theilen besteht:

1. aus Fasern, die eigentlich nicht zum Tractus selbst gehören, sondern ihn nur eine Strecke weit begleiten, indem sie Bestandtheile der s. g. *Meynert*'schen Commissur bilden.
2. Fasern, die zum Tractus selbst gehören, aber nicht in den Sehnerven übergehen, sondern im hinteren Winkel des Chiasma von einer Seite zur anderen ziehen und die s. g. commissura inferior bilden.
3. Fasern, welche aus dem Tractus durch das Chiasma ohne Kreuzung treten und im äusseren Theile des gleichseitigen nervus opticus liegen, und
4. Fasern, die sich im Chiasma kreuzen und den unteren Theil des nervus opticus einnehmen.

Lage des gekreuzten und ungekreuzten Bündels.

Bezüglich des speziellen Faserverlaufs stehen sich hier widersprechende Angaben gegenüber.

v. Gudden (A. f. O. XXV. 4 237) untersuchte die optische Leitung bei einer 73jähr. Frau, die vor vier Jahren in Folge Glaucoms auf dem rechten Auge erblindet war. Nach ihm liegt das ungekreuzte Bündel oben dorsalwärts mehr in der Mitte, das gekreuzte liegt nach unten.

Purtscher (A. f. O. XXVI. 2 191) stimmt diesem Befunde bei, er lässt das ungekreuzte Bündel oben aussen mehr zentral, weit von der Peripherie bleibend, liegen, das gekreuzte Bündel nach unten von diesem an der Peripherie verlaufen.

Baumgarten (C. f. med. W. 1878 Nr. 31) untersuchte einen Fall von secundärer Degeneration nach Enucleation des rechten Bulbus (vor 7 Jahren). Der rechte Opticus war total grau; ein Querschnitt durch den rechten Tractus ergab einen schmalen, marklosen Streifen längs der oberen Peripherie, sowie eine markarme Zone im oberen äusseren Quadranten; im Querschnitt durch den linken Tractus: einen marklosen Sector im unteren inneren Quadranten.

Ebenso nimmt *Marchand* (A. f. D. XXVIII. 2) eine mediane Lage mehr nach oben an. Ein 21jähr. Mann, mässiger Grad von Neuritis, homonyme Hemianopsie, sich genau auf den linken oberen Quadranten beiderseits beschränkend. Gliom des rechten Schläfelappens, hauptsächlich des medialen Theiles, sodass das Unterhirn ganz in der Geschwulstmasse aufgegangen war, welche auf das corp. genicul. und Tractus opticus besonders auf die laterale und untere Fläche einen Druck ausüben musste. Die hintere Hälfte des Tractus zeigte auch den Zustand der gelben Erweichung und zwar war der Zerfall am stärksten an dem lateralen Rande, während der mediale namentlich mehr nach vorn noch eine weissliche Farbe und festere Beschaffenheit besass.

Burdach (A. f. O. XXIX. 3 135). Enucleation des einen Auges vor langer Zeit. Der linke Nerv. optic. total atrophisch. Die Atrophie stellte sich an dem gleichseitigen Tractus in Form einer schmalen Sichel dar, welche hauptsächlich am äusseren

Rande des unteren und oberen Quadranten verlaufend und oben etwas breiter beginnend nach unten zu schmäler wurde und ziemlich scharf gegen das angrenzende normale Gewebe abgesetzt war. Im entgegengesetzten Tractus zeigte sie sich als ein an dem ganzen unteren Rand verlaufender atrophischer Streifen, der an der Medianlinie breiter beginnend, ziemlich spitz an der Umbiegungsstelle des Randes nach oben endigte.

Jatzow (l. c.) fand in seinem Falle, in welchem das Sarcom des rechten bulbus den rechten Tractus opticus ganz, den linken theilweise ergriffen hatte, durch die mikroskopische Untersuchung des stark verkleinerten rechten Tractus noch viele erhaltene Nervenfasern bei massenhafter Einlagerung von hellen Kugeln; in dem fast normal dicken linken Tractus war die mediale Kante besonders an der zentralen Seite auf einer Strecke von etwa 1 mm von Sarcomzellen occupirt. Nach diesem Befunde lässt *Jatzow* das ungekreuzte Bündel die dorsal laterale Hälfte des Tractus, das gekreuzte die zentral-mediale Hälfte einnehmen und zwar soll die spezielle Lagerung der Fasern so sein, dass die für die Peripherie bestimmten Fasern die Maculafasern umschliessen. Siehe Figur 20.

Schematischer Querschnitt des Tractus opt. nach *Jatzow*.

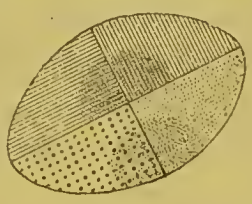

oberer Quadrant } d. ungekreuzt.
unterer „ } Bündels.
oberer Quadrant } d. gekreuzten
unterer „ } Bündels.

Fig. 20.

Nach *Siemerling* (l. c.) biegt das ungekreuzte Bündel als geschlossener Faserzug im Tractus zentral mehr nach der dorsalen Fläche. Nicht plötzlich geht die zentrale Lage des ungekreuzten Bündels im vorderen Theile des Chiasma in die zentrale im Tractus über, sondern auf dem Wege der allmählichen Verschiebung zur dorsalen Lage im hinteren Theile des Chiasma.

Während die seither genannten Autoren das ungekreuzte Bündel im Sinne des *Hannover*'schen fasciculus lateralis völlig isolirt, getrennt von dem gekreuzten Faserzuge verlaufen lassen, verflechten sich nach *Kellermann* (l. c.) die Fasern beider Fascikel auf's innigste mit einander und zwar verflechten sich die Fasern des ungekreuzten Bündels mit denen des gekreuzten aus demselben Tractus so innig, dass nach seiner Ansicht im hinteren

Theile des Chiasma überhaupt kein gesondertes ungekreuztes und gekreuztes Bündel existirt.

Nach *Bernheimer* (l. c. p. 320) verlaufen die Einzelfasern im Tractus ziemlich parallel, ein sich Durchflechten ist bis kurz vor Beginn des Chiasmakörpers nicht eigentlich vorhanden, nur ganz nebeneinanderliegende Bündel tauschen einzelne Fasern gegenseitig aus.

Im Interesse der Uebersichtlichkeit scheint es an dieser Stelle geboten, das Wichtigste der seitherigen Auseinandersetzungen in Kürze hier noch einmal hervorzuheben und die mikroskopischen Untersuchungsergebnisse über den opt. Faserverlauf tabellarisch geordnet dem Leser vorzulegen.

An der Bildung des maculären Netzhautareals in seinem ganzen Umfange sind stets optische Fasern von den Wahrnehmungszentren beider Hemisphären in der Weise betheiligt, dass entweder von einer vertical verlaufenden Trennungslinie die fovea centralis, also im Gesichtsfelde der Fixirpunkt, gerade durchschnitten und die maculäre Region in zwei Hälften getheilt wird, oder dass in wechselnder Ausdehnung die macula lutea und ein Theil der perimaculären Region einer Doppelversorgung von beiden Hemisphären unterworfen ist.

Betrachtet man, wie gebräuchlich, jene Gesichtsfelder, bei denen eine vertical verlaufende Trennungslinie den Fixationspunkt durchschneidet als die klassische typische Form der Hemianopsie, so begegnen wir bei den completen und absoluten Hemianopsien einer Unzahl individueller Abweichungen von dieser, mit einer gewissen Willkür aufgestellten typischen Grundform; im allgemeinen lassen sich diese Abweichungen unter folgende Rubriken bringen:

A. Die im verticalen Meridian verlaufende Trennungslinie durchschneidet auch den Fixationspunkt. Figur 12 (L. A.), 9 (L. A.), 66, 52, 37 (vergl. Taf. VII, VI, XVIII, XIV).

1. In der Gegend der macula lutea verlässt die bis dahin vertical anatomische Trennungslinie den verticalen

Meridian und ragt zu Gunsten des maculären Gesichtsfeldareals mehr oder minder weit in das Gebiet der ausgefallenen Gesichtsfeldhälfte hinein. Figur 22, 65, 62, 61, 53, 35, 10 (vergl. Taf. IX, XVIII, XVII, XIV, XI, VI).

a) Diese in der Gegend des Fixirpunktes in das Gebiet der zur anderen Hemisphäre in Relation stehenden ausgefallenen Gesichtsfeldhälfte sich hinein erstreckende — die überschüssige Gesichtsfeldpartie, springt in der Gegend der macula am weitesten vor und erreicht nach oben und unten hin erst an der Peripherie der normalen Gesichtsfeldgrenze wieder den verticalen Gesichtsfeldmeridian. Figur 3 (Taf. IV) und Figur 5 (Taf. V).

b) Die Trennungslinie verläuft in der unteren resp. oberen Hälfte vertical und buchtet sich in der Gegend des Fixationspunktes aus, um den verticalen Meridian an der peripheren Gesichtsfeldgrenze nach oben resp. nach unten wieder zu erreichen. Figur 61, 59, 69, 64, 3 (vergl. Taf. XVII, XVI, XIX, XVII, IV).

B. Die verticale oder annähernd verticale Trennungslinie verläuft überhaupt mehrere Grade von dem verticalen Meridian entfernt im Gebiete der von der anderen Hemisphäre versorgten Gesichtsfeldhälfte. Fig. 6 (Taf. V) (R. A.), Fig. 10 (Taf. VI) (L. A.).

C. Die Trennungslinie der Gesichtsfeldhälften springt vom Fixirpunkt in der Richtung nach der Peripherie hin, immer weiter in die ausgefallene Gesichtsfeldhälfte hinein, vor. Fig. 65 (Taf. XVIII) (L. A.), Fig. 9 (Taf. VI) (R. A.).

D. Diese seither angegebenen Verhältnisse stellen sich in gleicher Weise und Ausdehnung auf beiden Gesichtsfeldhälften dar, oder es zeigt sich auch hier eine individuelle Verschiedenheit, insofern die Trennungslinie auf dem einen Auge um mehrere Grade weiter als auf dem anderen vom Fixationspunkte entfernt vorüberzieht. Fig. 11, 6 (Taf. VI u. V).

E. Die Trennungslinie geht an einem Auge durch den Fixationspunkt, am anderen Auge zieht sie am Fixationspunkte in wechselnder Form und verschiedenem Abstande vorüber. Figur 9 (Taf. VI).

F. Beide Hemisphären brauchen bezüglich der überschüssigen Gesichtsfeldpartie nicht die gleichen Verhältnisse aufzuweisen. Fig. 10, 11 (Taf. VI).

G. Ein Theil der Trennungslinie der Gesichtsfeldhälften erreicht nicht einmal den verticalen Meridian, sondern biegt zu Ungunsten der erhalten gebliebenen Hälften, namentlich in der Peripherie und dort am stärksten zurück. Fig. 65 (Taf. XVIII) (R. A.), 52 (Taf. XIV).

H. Den analogen Verhältnissen, bezüglich der Lage der Trennungslinie zum Fixationspunkte und verticalen Meridian begegnen wir auch bei den temporalen Hemianopsien.

Die einzelnen Autoren differiren zum Theil in der Dickenangabe des degenerirten Papillomacularbündels auf dem Querschnitt im Opticusstamme (siehe pag. 28). Diese Thatsache entspricht einer klinischen Forderung, denn bei den Hemianopsien mit im verticalen Meridian verlaufender Trennungslinie muss auch das Papillomacularbündel von geringerer Breite sein, als in jenen Fällen, bei welchen eine überschiessende Gesichtsfeldpartie in der Macularregion von beträchtlicher Breite nachgewiesen werden kann.

Die Verlaufsrichtung des ungekreuzten Bündels wird von fast allen Forschern in der lateralen Hälfte des Opticusstammes gesucht. Das ungekreuzte Bündel verläuft an den äusseren Winkeln im Chiasma.

Ueber die Verlaufsrichtung des gekreuzten und ungekreuzten Bündels im Tractus gehen die Beobachtungen der einzelnen Forscher weit auseinander. Auch diese Verschiedenheit der Befunde entspricht einer klinischen Forderung, über welche wir in einem späteren Abschnitte uns detaillirt zu verbreiten haben werden.

Die mikroskopischen Befunde über den speciellen Faserverlauf im Nervus opticus.

	Das ungekreuzte Bündel	Das gekreuzte Bündel
Kellermann.	Die Nervenfasern durchlaufen den nerv. opt. durchaus nicht alle in zu einander paralleler Richtung, sondern ihre Anordnung zu einander in der Nähe des Chiasma ist eine bedeutend andere, als in der Nähe des Auges.	
Monakow A. f. Psych. XVI, 1, 151.	nimmt zum grössten Theile das dorsallaterale Querschnittsfeld als geschlossenes Bündel ein.	
Hosch. Klin. W. f. A. XVI, 3, 639.	(Descendirende Atrophie von der rechten Hemisphäre.) Der rechte Tractus und Opticus waren dünner als der linke. Mikroskopisch bestand auf Querschnitten sowohl rechts als links unzweifelhaft Atrophie der inneren Bündel des Sehnerven.	
Jatzow	nimmt die laterale Hälfte des Sehnerven unmittelbar hinter dem Chiasma ein.	
Schmidt-Rimpler.	(Descend. Atrophie, rechte Hemisphäre.) Am foramen opt. eine atrophische Partie, welche die untere Peripherie einnahm und sich mit sichelförmigen Enden hoch in die nasale, weniger hoch in die temporale Hälfte des Sehnerven erstreckte. Nach Eintritt der Gefässe lagen die atrophischen Partien an der oberen und unteren Peripherie, wo sie auch nasalwärts übergriffen.	
Siemerling.	Im Opticusstamme lateralwärts mit dem grössten Theile ihres Umfangs die Peripherie erreichend und zwar im intraorbitalen Theile mehr unten, weiter zentralwärts, mehr nach aussen.	

nser. Verläuft an der lateralen Seite des Opticus.

hthoff. Atrophie des unteren äusseren
., XXXII, 4. Netzhautquadranten. Atrophie der unteren Hälfte des ungekreuzten Bündels. Es liegt im unteren äusseren Theile des Opticus und schiebt sich weiter nach hinten um ca. 45° nach unten herum, ohne aber die Innenseite des Opticus zu erreichen. Gleiche Lage mit *Siemerling*'s Befund.

Gudden. Das ungekreuzte Bündel verläuft
., XXV, 1, von oben aussen im Chiasma, das
XXV, 257. gekreuzte Bündel unterkreuzend, an die mediale Seite des Opticus.

Das Papillo-macularbündel.

nelsohn. In der temporalen Hälfte der Papille keilförmig mit der Spitze nach
XXVIII, 1. den Zentralgefässen, weiter zentralwärts nach dem Eintritt der
tleship. Zentralgefässe wendet sich das Papillo-macularbündel allmählich
. of the
. soc. Vol. I. mehr von der temporalen Seite nach Innen, um im ferneren Verlaufe
ssius. die zentrale Lage beizubehalten. Dabei ist die ursprüngliche Keilform
XXVIII, 3.
unge. bald hinter dem Bulbus, lange vor Eintritt der Zentralgefässe in
Faserverl. eine Sichel- oder Halbmondform, aus dieser endlich in eine aufrecht
eitungsapp.
lle 1884. ovale Form übergegangen.

hthoff. In zwei Fällen, wo der Eintritt der Zentralgefässe nicht unten und
., XXXII, 4. aussen, sondern unten erfolgte, konnte er zwischen den Zentralgefässen und dem keilförmigen Heerd noch eine kleine normale Partie finden.

omsen fand seine Beobachtung in Uebereinstimmung mit *Uhthoff*'s Befunden.
sych., XIX,
185.

Die mikroskopischen Befunde über den speciellen Faserverlauf im Chiasma.

Das ungekreuzte Bündel.

nheimer. Die Fasern des ungekreuzten Bün-
p. 321. dels sind äusserst spärlich, ja vielleicht gar nicht vorhanden, jedenfalls niemals sicher zu erkennen

Das gekreuzte Bündel.

Bernheimer. l. c. p. 321.	im unteren Drittel bis zur unteren Hälfte des Chiasma. Erst in der oberen Hälfte sind sicher ungekreuzte Fasern in überaus zahlreicher Menge anzutreffen.	
Siemerling. A. f. Psych., XIX, 2.	Das ungekreuzte Bündel liegt im Chiasma lateralwärts und zwar rückt es von der zentralen Fläche, die es im vorderen Theile desselben einnimmt zur dorsalen im hintersten Theile.	
Hannover. l. c.	Das ungekreuzten Bündel liegt nach aussen oben.	
v. Gudden. l. c.	Aussen oben, verläuft isolirt.	
Stilling. l. c.	Die aus dem Tractus stammenden ungekreuzten Fasern bilden eine medialwärts offene Rinne, deren frei endende Schenkel die ganze obere und untere Fläche des Chiasma decken.	Die gekreuzten Bündel liegen allseitig von ungekreuzten umschlossen.
	Die Lücken, welche auf der oberen und unteren Fläche des Chiasma zwischen den einander zugekehrten Rändern beider Rinnen bleiben, sind ausgefüllt auf der unteren Fläche von ungekreuzten Fasern, welche von den oberflächlichen Lagen des Tuber ciner., auf der oberen, von gleichartigen, welche von der Lamina terminal. ausgehen.	
Marchand. A.f.O., XXVIII, 2.	Dem ungekreuzten Bündel entspricht ein Theil der atrophischen Nervenfasern, welche anfangs am oberen Rande des Chiasma, später mehr nach der Mitte des Tractus zu gelegen ist. (Atrophie d. recht. Nerv. optic.)	Ein anderer Theil (das Gekreuzte) tritt allmählich aus dem Tractus der anderen Seite über und erscheint hier, nachdem die Trennung sich vollzogen hat, am unteren Umfange medianwärts.
v. Monakow. A.f.Psych., XVII,	Das ungekreuzte Bündel nimmt das dorsal laterale Querschnittsfeld ein und verläuft als geschlossenes Bündel.	Das gekreuzte Bündel wendet sich in den vorderen Ebenen des Chiasma successive lateral ventralwärts zur anderen Seite, von dem ventralen Rande des Chiasma nur durch einen schmalen Nervenfasersaum (möglicher Weise die *v. Gudden*'sche Commissur) getrennt.

urdach. l. c. Das ungekreuzte Bündel erscheint als schmale Zone an der oberen lateralen Seite des äusseren oberen und an der lateralen Seite des unteren Quadranten. Die atrophischen Fasern des gekreuzten Bündels liegen alle mehr nach unten.

Hermann. l. c. Es verflechten sich die lateral verlaufenden Fasern des ungekreuzten mit denen des gekreuzten Fascikels aus demselben Tractus so innig, dass im hinteren Theile des Chiasma überhaupt kein gesondertes ungekreuztes und gekreuztes Bündel existirt. Gerade am äusseren Rande des Chiasma liegen Bündel, welche vom Nerven der entgegengesetzten Seite stammen. Nach vorn nur solche. Nach hinten sind ihnen Fasern desselben Nerven beigemischt.

Scheel. . f. A., Beiheft, Bd. XII. Die Seitenwinkel des Chiasma sprechen in ihrer Erscheinung auf dem Flächenschnitt ebensogut für das Vorhandensein eines, wenn auch dünnen Seitenfascikels.

Katzow. l. c. Die dorsal laterale Hälfte des Chiasma nimmt das ungekreuzte Bündel ein. Die ventral mediale Hälfte nimmt das gekreuzte Bündel ein.

Michel. l. c. Sämmtliche Sehnervenfasern sind einer Kreuzung unterworfen im Chiasma.

Das Papillo-macularbündel.

Katzow. l. c. Die dorsal laterale Hälfte des Chiasma nimmt das ungekreuzte Bündel, die ventral mediale das gekreuzte Bündel ein. In beiden umschliessen die Peripheriefasern die Maculafasern, wie die Schaale den Kern einer halben Nuss.

Uhthoff ., XXXII, 4. fand im Chiasma im vorderen Theile noch eine zentrale symmetrische Lage der atrophischen Heerde, weiter hinten näherten sie sich der Mittellinie, rückten mehr dorsal und verbanden sich immer mehr durch atrophische Brücken.

Bunge. l. c. Links und rechts ist das Papillo-macularbündel durch die Hohlrinnen des ungekreuzten Fascikels, ventral durch den erhaltenen breiten Streifen gekreuzter Fasergruppen geschützt. Dorsal erreicht das maculare Bündel fast die Peripherie — hier überlagert aber die Gehirnbasis das Fascikel. Die dorsale Lage wird von dem Papillomacularbündel durch das ganze Chiasma innegehalten, sie lässt sich sogar im Anfangsstück der beiden Tractus noch nachweisen. Die höchste Höhe erreicht das Faserbündel in der vorderen Hälfte des Chiasma. Es strebt also in gewissermassen gerader Richtung von den intraocularen Opticusenden, wo es fast die lateralen unteren Quadranten einnimmt, bis zur Mitte des Chiasma, wo es fast den

medialen oberen Quadranten der beiden sagittal getheilten Chiasmahälften occupirt. Dann sinkt es und erreicht ca. 5 mm hinter dem Chiasma die Mitte der Tractus, zwischen deren oberer und unterer Peripherie, wobei es jedoch den medialen, in die Gehirnmasse eingefügten Rand nicht wieder verlässt.

Die mikroskopischen Befunde über den speciellen Faserverlauf im Tractus opticus.

	Das ungekreuzte Bündel.	Das gekreuzte Bündel.
Ganser. A. f. Psych., XIII, 2.	Das ungekreuzte Bündel wurde dargestellt von einem isolirt verlaufenden Nervenstrang, der auf der zentralen Seite des Tractus auflag, mehr medial im corp. geniculat. entsprang u. am Tractus bis dicht ans Chiasma medial verlief.	
v. Gudden. A. f. O., XXV, 4, 237.	Das ungekreuzte Bündel lag oben dorsalwärts mehr in der Mitte.	Das gekreuzte Bündel lag am unteren Umfang. Scharf geschieden und in sich abgeschlossen waren indess gekreuztes und ungekreuztes Bündel nicht.
Purtscher. A. f. O., XXVI, 2, 191.	Das ungekreuzte Bündel liegt oben aussen mehr zentral, weit von der Peripherie bleibend.	Das gekreuzte Bündel liegt unter dem ungekreuzten, an der Peripherie verlaufend. Eine scharfe Trennungslinie zwischen den atrophischen und normal gebliebenen Gebieten war nicht festzustellen.
Baumgarten. C. f. med. W. 1878.	Schmaler markloser Streifen längs der oberen Peripherie, sowie eine markarme Zone im oberen äusseren Quadranten des gleichnamigen Tractus.	Markloser Sector im unteren, inneren Quadranten des entgegengesetzten Tractus.
Marchand. l. c.	Ein Theil der atrophischen Nervenfasern, welcher anfangs am oberen Umfange des Chiasma, später mehr nach der Mitte des Tractus zu gelegen ist, verläuft ungekreuzt.	Ein anderer Theil tritt allmählich nach dem Tractus der anderen Seite über und erscheint hier, nachdem die Trennung sich vollzogen hat, am unteren Umfange medianwärts.

rdach. O., XXIX, 3, 135.	Schmale atrophische Sichel, welche hauptsächlich am äusseren Rande des unteren und oberen Quadranten verlaufend, oben etwas breiter beginnend nach unten zu schmäler wurde.	Ein an dem ganzen unteren Rande verlaufender atropischer Streifen, der an der Medianlinie breiter beginnend, ziemlich spitz an der Umbiegungsstelle des Randes nach oben endigt.
ntzow. l. c.	Das ungekreuzte Bündel nimmt die dorsal-laterale Hälfte ein. Die für die Peripherie bestimmten Fasern umschliessen die Maculafasern.	Das gekreuzte Bündel nimmt die ventrale mediale Hälfte ein.
merling. l. c.	Verläuft als geschlossener Faserzug zentral mehr nach der dorsalen Fläche.	
ermann. l. c.	Die Fasern des ungekreuzten verflechten sich auf's innigste mit den Fasern des gekreuzten Bündels.	
nheimer. l. c.	Es verlaufen die Einzelfasern im Tractus ziemlich parallel; ein sich Durchflechten ist bis kurz vor Beginn des Chiasmakörpers nicht eigentlich vorhanden, nur ganz neben einander liegende Bündel tauschen einzelne Fasern gegenseitig aus.	
illing. l. c.	Es liegen die ungekreuzten Bündel aussen am Tractus am dichtesten, jedoch liegen sie nicht so einfach im Tractus, dass sie in gleichmässig gestreckter Bahn verliefen, vielmehr schlingen sich viele Bündel in zierlichen Schleifen von der einen Fläche auf die entgegengesetzte.	
eutsch-mann. O., XXIX, 1, 323.	Rechts Opticusatrophie. Im rechten Tractus war die Atrophie nach oben und unten, schliesslich nur nach oben.	Im linken Tractus fand sich die Atrophie nach innen, dann ziemlich gleichmässig nach oben und unten.

Das Papillo-macularbündel.

Bunge. l. c.	Die Papillo-macularbündel sind zentrisch gelagert, nirgends erreichen die Fasern desselben die Peripherie des Truncus. Das ungekreuzte Scotombündel wird von unten aussen durch das gekreuzte überlagert.
merling l. c.	ist in Uebereinstimmung mit *Bunge*.

Vossius. A.f.O., XXVIII, 3. (Als unreiner Fall von *Bunge* angefochten.) Die Maculafasern liegen am zentralen Rande und im oberen äusseren Quadranten in zwei von einander getrennten Bezirken, von denen der eine im Bereiche des Fascic. cruciat., der andere im Bereiche des Fascic. non-cruciatus lag.

Uhthoff. l. c. Die Papillo-macularfasern haben eine zentrale Lage und erreichen nirgends die Peripherie. Die dem gekreuzten wie dem ungekreuzten Fascikel zugehörigen maculären Bündel liegen zusammen.

Jatzow. l. c. Von der Aequatorialebene des Tractusquerschnittes nach oben liegt das ungekreuzte Bündel in der Art, dass es die auf der Aequatorialebene verlaufenden Maculafasern nach innen, oben und aussen umschliesst.

Von der Aequatorialebene nach unten liegt das gekreuzte Bündel und umschliesst die am unteren Pol des Tractusquerschnittes liegenden Maculafasern in derselben Weise nach oben, aussen und innen.

Die Papillo-maculafasern verlaufen also nicht als geschlossenes Bündel.

Erkrankung der subcorticalen optischen Leitung.

Ueber den Vergleich inselförmiger homonym. Gesichtsfelddefekte mit dem pathol. Befunde an der von der Normalanatomie bis jetzt festgestellten Verlaufsrichtung der optischen Leitung von den primären Zentren an aufwärts war bis jetzt noch nichts bekannt. Ich bin in der Lage, aus meiner Privatpraxis eine Beobachtung mit Sektionsbefund hier anzuführen. Es hatte ein kleiner apoplekt. Heerd von Bohnengrösse, offenbar die Faserung des sagittalen Markbündels (Wernicke), theils zerstört, theils gedrückt gerade an der Stelle, wo dasselbe längs der Aussenwand des Unterhorns verläuft.

Herr D., ein untersetzter, höchst solider Mann, bei dem schon früher Zucker im Urine nachgewiesen worden war, litt seit Oktober 1888 an Schwindelanfällen und klagte über Stirnkopfschmerz und „eigenthümlich zerfetztes Sehen." Diese Sehstörung sei schon mehrfach aufgetreten, aber nach kurzem Bestande wieder verschwunden. Seit dem letzten Schwindelanfalle sei sie aber heftiger geworden und behindere den Patienten beim Schreiben und Lesen der Art, dass er einzelne Buchstaben gar

nicht, andere nur halb und verschwommen sehen könne, während wieder andere Buchstaben desselben fixirten Wortes ihm klar und deutlich erschienen. Auch beim Betrachten von Physiognomien falle es ihm besonders auf, wie einzelne Theile im Gesichte der Leute, mit denen er sich unterhalte, zum Theil verwischt, zum Theil deutlich erschienen, während andere gar nicht gesehen würden. Eine grobe Gesichtsfeldprüfung mit einem weissen Stück Papier liess erkennen, dass dies „zerfetzte Sehen" auf die linken Gesichtsfeldhälften eines jeden Auges sich beschränkte. Dem Patienten wurde Bettruhe mit leichten Abführmitteln verordnet. Das Allgemeinbefinden wurde besser und die einzige Klage neben dem „zerfetzten Sehen" bezog sich auf Kopfschmerzen über beiden Augenhöhlen. Der Urin zeigte zeitweise Zucker und Spuren von Eiweiss in wechselnder Menge. Während einiger Tage der Bettruhe in einem mässig dunkel gehaltenen Zimmer traten nach der linken Seite im Gesichtsfelde des Patienten unaufhörlich Visionen auf, über die er sich sehr amüsirte. Dieselben zeigten sich bei geschlossenen, wie geöffneten Augen und wechselten sehr häufig. Er sah Landschaften, Köpfe, Katzen, Hallen, Möbelstücke etc. Nach Verlauf einiger Tage hörten diese Visionen völlig auf.

Status vom 8. XI. 1888. Pupillen-, Lid- und Augenmuskelverhältnisse normal. Ophthalm. Befund normal. Es besteht geringe Myopie und corrigirbarer Astigmat. myop. Die kleinste Schrift wird gelesen, aber in den Worten fallen einzelne Buchstaben aus, andere sind halb, andere verwischt. Eine zur Schonung des Patienten nur oberflächliche Orientirungsaufnahme des Gesichtsfeldes am Perimeter lässt das Bestehen einer linksseitigen Hemianopsie erkennen, jedoch in der Form, dass längs der einzelnen Meridiane das Gesichtsfeld wie siebförmig durchlöchert erscheint, indem längs der Meridiane das kleine Untersuchungsobjekt bald ganz verschwindet, dann wieder halb erscheint, dann völlig klar erkannt wird, um an einzelnen Stellen wieder verschwommener zu sein. Für weisse und farbige Objekte ist dies Verhalten das gleiche. Es schien die ganze linke Gesichtsfeldhälfte eines jeden Auges wie übersät mit einer Unzahl von Scotomen kleinster Ausdehnung.

Bei streng eingehaltener Diabetesdiät fühlte sich Patient wohler und ging wieder seinem Geschäfte nach, als er gegen Mitte November von einem heftigen Schwindel mit der Neigung nach der rechten Seite zu stürzen befallen wurde. „Es war ihm immer, als stünde er auf dem Kopfe." Es traten wieder Kopfschmerzen auf. Die Sehschärfe und der ophthalm. Befund blieben normal, ebenso die Pupillen- und Augenmuskelverhältnisse. Das „zerfetzte Sehen" war mit erneuter Heftigkeit aufgetreten. Nach Verlauf einiger Tage wurde bei relativem Wohlbefinden am 18. XI. 88 eine genaue Gesichtsfeldaufnahme vorgenommen. Figur 22 (Taf. IX) und 23 (Taf. X).

Es zeigte sich ein an identischen Stellen etwas unterhalb des horizontalen Meridians gelegenes kleines hemianopisches Scotom. Auf den hellschraffirten Partien der linken Gesichtsfeldhälften Figur 22 (Taf. IX) (Untersuchungsobjekt 5 mm^2 Weiss.) bestand jenes vorhin geschilderte Verhalten. Die dunkel gehaltenen Linien auf einzelnen Meridianen bedeuten, dass hier das Untersuchungsobjekt ununterbrochen deutlich wahrgenommen wurde. In dem dunkel schraffirten Sector nach oben war die Lichtempfindlichkeit besonders beeinträchtigt. Auf Figur 23 (Taf. X) (Untersuchungsobjekt 10 mm^2 Roth) sind die grösseren dieser zahlreichen Scotome vermerkt.

Alle jene minimalen Scotome aufzuzeichnen, wäre für die Geduld des Untersuchenden und des Patienten eine unlösbare Aufgabe gewesen, da neben den Meridianen des Gesichtsfeldschemas noch eine Menge zwischenliegender Meridiane hätte untersucht werden müssen.

Der intelligente Patient, gab sehr genau an und zeigte auch keinerlei Ermüdung. Das Gesichtsfeld für Roth wurde nach dem Gesichtsfelde für Weiss an demselben Morgen aufgenommen, nachdem Patient sich gründlich ausgeruht hatte.

Am 26. XI. 88 bekam Patient nach einigen Tagen vermehrten Unwohlseins bei Klagen mehr allgemeiner Natur, einen apoplektischen Anfall mit Lähmung der rechtsseitigen Extremitäten. Aus dem Coma erholte sich derselbe nicht mehr und starb am 29. XI. 88.

Herr Professor *Kast*, Kollege *Metz* und ich konnten am 30. XI. Nachmittags folgenden Sektionsbefund aufnehmen:

Die Dura mater normal. Die Pia über Parietal- und Frontallappen verdickt und allerwärts ablösbar. An der Basis die Gefässe zum grössten Theile starrwandig, an einzelnen Stellen mit deutlichen atheromatösen Plaques, insbesondere an der Arter. basilaris, weniger am Circulus arteriosus. Am Chiasma und den Tractus optic. makroskopisch keine Veränderung. Bei Herausnahme des Gehirns reisst dasselbe an den Pedunculis ab, von

Oberfläche des rechten Occipitallappens.

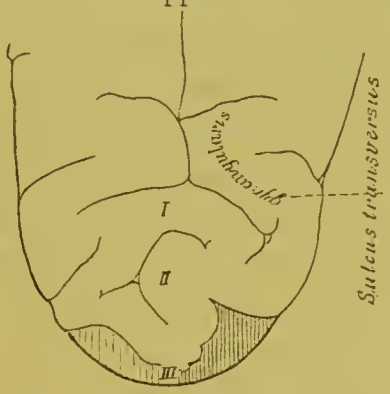

Fig. 24.

Innenfläche des rechten Hinterhauptslappens.

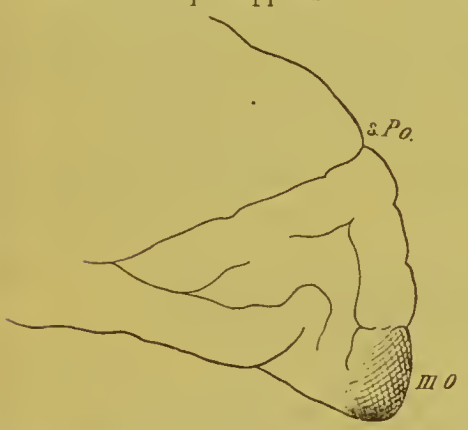

Fig. 26.

Unterfläche der rechten Hemisphäre.

Fig. 25.

welchen der linke deutlich abgeplattet erscheint und in seiner Substanz gelbe Erweichung zeigt. Die Substanz des rechten Pedunculus zeigt ebenfalls grössere Brüchigkeit. Die Rinde ist allenthalben normal bis auf die äusserste Spitze des rechten Hinter-

hauptslappens, die im ganzen sich erweicht anfühlt. An der oberen und medialen Fläche betrifft diese weiche Consistenz nur die III. Occipitalwindung, an der unteren Fläche greift sie etwas weiter nach vorn und erreicht den hintersten Theil der Spindelwindung und des gyrus lingualis. Auf dem Durchschnitt zeigt sich in der hintersten Spitze dieses Bezirks eine haselnussgrosse hämorrhagische Erweichung, welche nach Innen etwas in das Marklager hinein greift und deren nächste Umgebung sich durch eine gelbliche Färbung abhebt. Die Pia lässt sich über dem Hinterhauptslappen schwer abziehen. Die Ganglien, die innere Kapsel und sonstige Marksubstanz normal. Im 4. Ventrikel makroskopisch sonst keine Veränderung. Die Figuren 24 bis 27 geben die Lage des Heerdes an. In Figur 27 stellt die dunkelschraffirte Partie den apoplektischen Heerd dar, die hellschraffirte Partie die beginnende Erweichung der Rinde. Man sieht wie der Heerd in bedenklichster Nähe des sagittalen Markbündels liegt und wohl einen Theil der Fasern desselben zerstört haben mag.

Horizontalschnitt durch die rechte Hemisphäre.

Fig. 27.

Die conzentrische Einschränkung der rechten Gesichtsfeldhälften bei diesem Falle ist die Folge des Mitergriffenseins des ganzen Gehirns durch die gesetzten Heerde, und ist als eine funktionelle Störung der linken Sehsphäre aufzufassen.

Die Visionen nach links hin im binocularen Gesichtsfelde waren wohl die Folge einer Reizung der Rinde gleich nach Entstehung der Apoplexie. Die Sektion liess eine beginnende Erweichung der Rinde des gyrus occipital. tertius und der hinteren Partie der Zungen- und Spindelwindung erkennen, ein Gebiet, das zu dem optischen Gedächtnisse in sehr intimen Beziehungen steht. Man kann sich nun vorstellen, dass die anfängliche Reizung

dieses Areals nach der Apoplexie jene Visionen entstehen liess, die mit dem Beginne der Erweichung wieder erloschen.

S. E. Henschen (Bericht über das akademische Krankenhaus zu Upsala 1887 pag. XV, deutscher Anhang) hat einen analogen Fall beobachtet, wo rechter Cuneus und lob. lingualis erweicht waren und der Patient an linksseitiger Hemianopsie nebst Gesichtshallucinationen nach der linken Seite hin litt.

Ebenso berichtet *L. Putzel* (The Med. Rec. 1888 2. Juni) über einen analogen Fall. Ein 54jähr. Kaufmann mit Schrumpfniere erkrankte neuerdings an vollständiger rechtsseitiger Halbbindheit und bekam 10 Tage später Gesichtshallucinationen (von Menschen, mächtigen Fliegen, Spinnen und anderen Insekten) auf der blinden Seite. In lichten Momenten gab er an, dass diese Hallucinationen stets von links nach rechts zu wandern schienen. Später gesellte sich eine rechtsseitige Extremitätenlähmung dazu. Tod im Coma. Sektion. Im linken Cuneus eine leicht gelblich gefärbte, etwas weiche Stelle, die sich beim Durchschneiden als ein Erweichungsheerd mit verdickter Wand herausstellte. Er betrug ca. $^3/_4$ Zoll im Durchmesser und erstrekte sich nach vorn genau bis zur Fissura parieto-occipital., nach hinten etwas mehr als $^1/_4$'' vor der hinteren Grenze des Cuneus und nach unten bis zur Fissura calcarina. In die Tiefe ging er nahezu $^1/_2$''. — Ausserdem zeigte sich in der Capsula intern. derselben Seite ein kleiner gelblicher Erweichungsheerd, und an der äussern Grenze des Linsenkerns zwischen vorderem und mittlerem Drittel eine ganz kleine Höhle mit scharfen Rändern ohne Inhalt.

Das optische Wahrnehmungszentrum.

Den einzigen bis jetzt bekannten Fall von partieller homon. Hemianopsie mit Sektionsbefund bei Laesion des opt. Wahrnehmungszentrums verdanken wir *Hun* (Americ. journ. of the med. sciences 1887 Januar, ref. Zentr. f. klin. Med. 1888 Nr. 8). Es wurde (allerdings 13 Tage nach dem Tode an der einbalsamirten Leiche) als einzige Laesion eine Erweichung der unteren Hälfte des

rechten Cuneus gefunden, bei einer linksseitigen homonymen Hemianopsie, wobei sich der Defekt auf den unteren linken Quadranten beider Gesichtsfelder beschränkte. Demnach stände die untere Hälfte des Cuneus mit den gleichnamigen oberen Quadranten beider Netzhäute in Verbindung. [1]) Das optische Wahrnehmungszentrum liegt in der Rinde des Zwickels und wahrscheinlich der 1. Occipitalwindung. Die zur Lokalisation geeigneten Fälle mit Sektionsbefund von *Haab, Seguin, Huguenin, Feré, Curschmann,* sind bekannt. Dazu kommen noch der Fall *Hun,* Zentr. f. klin. Med. 1888; der Fall *Henschen,* Arsberättelse Nr. 5 fran Akademiska Sjukhuies I. Upsala 1887; der Fall *L. Putzel* (the med. Record 1888, 2. Juni); der Fall *Saenger-Kast* (Festschrift zur Eröffnung des neuen allgem. Krankenhauses zu Hamburg-Eppendorf pag. 172) und ein Fall aus meiner Praxis, Figur 53 (Taf. XIV) und 82.

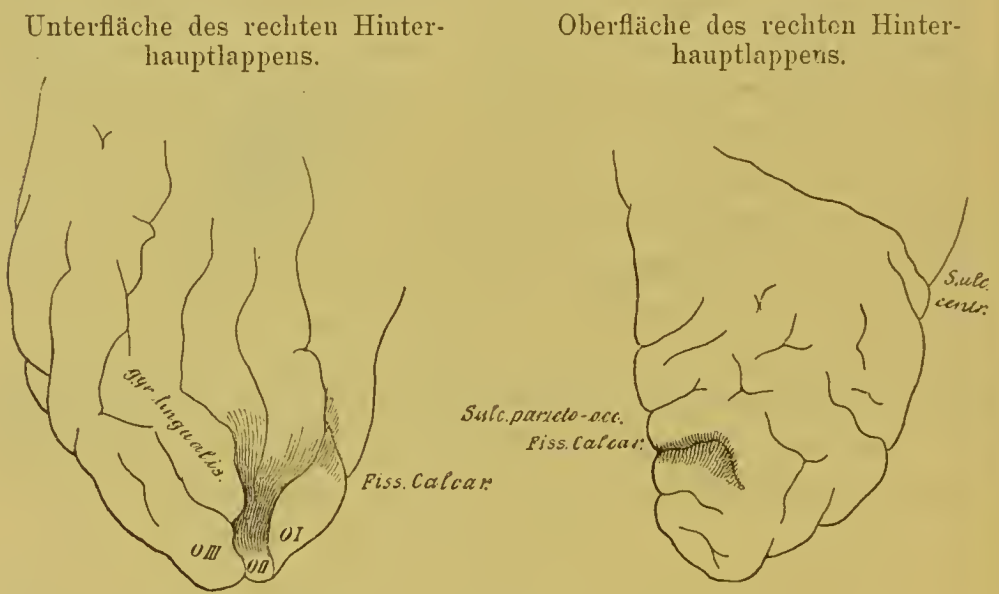

Fig. 82.

Bevor wir unsere Anschauungen über die Organisation dieses Rindengebietes darlegen, ist es nothwendig, die zur Zeit herrschenden Ansichten über diesen Gegenstand, einer eingehenden Prüfung und Besprechung zu unterziehen.

---

[1]) In dem Schema Tafel I, II und III steht die obere Hälfte des Cuneus zur oberen Hälfte der Netzhaut in Relation. Das Schema könnte aber leicht dem Falle *Hun* angepasst werden, indem man die Fascikelfelderreihen in der Weise folgen lässt, dass Fascikelfelderreihe A I unten steht.

Die Projektion der Sehsphäre nach Wernicke.

Wernicke (Lehrb. d. Gehirnkrankh. Bd. I pag. 234) äussert sich darüber folgendermassen: Durch klinische Beobachtungen ist es für den Menschen festgestellt, dass das mit dem Perimeter zu bestimmende Gesichtsfeld jeden Auges in eine grössere äussere und eine kleinere innere Hälfte zerfällt, die getrennt sind durch eine durch den Fixationspunkt gehende Senkrechte. Je die links oder rechts gelegenen Hälften der beiden Gesichtsfelder sind, nach den Erfahrungen über Hemianopsie des Menschen, einer Hemisphäre zugeordnet. Es folgt daraus, da der Fixationspunkt dem Zentrum der macula lutea entspricht, dass auch jede Retina aus zwei, durch einen verticalen Meridian, der das Zentrum der macula lutea trifft, getrennten ungleich grossen Hälften besteht: einer grösseren medialen und einer kleineren lateralen. Je die linken Hälften müssen auf dem linken Occipitallappen, je die rechten auf dem rechten Occipitallappen projicirt sein. In Berücksichtigung der mattenartigen Durchflechtung der sich kreuzenden Fascikel der Tractus optici entsteht dann die in dem beigegebenen Schema, Figur 28, ersichtliche Projektion. Während beim Hunde der Theil der Retina, welcher zum Fixiren benützt wird: die macula lutea, nur an der gekreuzten Hirnrinde vertreten ist, ist beim Menschen diese Stelle mit beiden Hinterhauptslappen verknüpft. Der Fixirpunkt muss einem imaginären Mittelpunkte derjenigen Rindenpartie entsprechen, welche der Stelle des deutlichsten Sehens zugeordnet ist. Es gibt also einen Fixationspunkt nicht nur auf der Netzhaut, sondern auch auf der Sehsphäre der Rinde. Infolge dessen wird jedes nicht zu kleine Bild, das an dieser Stelle der Netzhaut entworfen wird, beim binocularen Sehen in zwei Hälften gesehen, und zwar seine linke Hälfte von der linken, seine rechte Hälfte von der rechten Hemisphäre.

Es sei auf jedem Auge c das zu präsumirende Zentrum der macula lutea, a b und a_1 b_1 das Bild eines fixirten Objektes, so wird seine linke Hälfte von dem linken Auge a c nach $\alpha\gamma$, von dem

rechten Auge a_1 c nach $\alpha_1\ \gamma$ projicirt; seine rechte Hälfte gelangt am linken Auge c b nach $\gamma\beta$, von dem rechten Auge c, b_1 nach $\gamma\beta_1$. Dass das Objekt doch einfach gesehen wird, muss man regelmässig angeordneten Associationssystemen, ohne Zweifel den in den Occipitallappen ausstrahlenden Fasern des Balkens, zuschreiben. Man achte auf die eigenthümliche Projektion aller exzentrisch gesehenen Objekte. Jeder Punkt des Bildes gelangt hier zweimal in dieselbe Hemisphäre, zu beiden Seiten des Fixationspunktes der Sehsphäre γ und vermuthlich in ungefähr gleichem Abstande von diesem. Es entstehe z. B. auf den beiden linken Retinahälften das Bild eines Punktes an den Stellen x und x_1. Es gelangen diese an die Stellen x und x_1 der linken Sehsphäre, wie wir vorläufig annehmen können so, dass die Entfernung $x\gamma = \gamma x_1$ ist. Bewegt sich das Bild nach dem Fixationspunkte c der Retina, so nähert es sich von beiden Seiten dem Fixationspunkte γ der Rinde, bewegt es sich in umgekehrter Richtung nach der Netzhautperipherie, so entfernt es sich auch auf der Rinde von γ weg nach peripherisch gelegenen Partien der Sehsphäre. Die Lage identischer Punkte der Netzhaut wird also auf der Rinde durch ihre Entfernung von dem imaginären Fixationspunkte γ bestimmt. Dass sie einfach gesehen werden, muss auf einer angeborenen oder erworbenen Association der einander korrespondirenden Rindenstellen beruhen. Wird etwa durch Augenmuskellähmungen die Lage des Bildpunktes auf der Retina einseitig verändert, d. h.

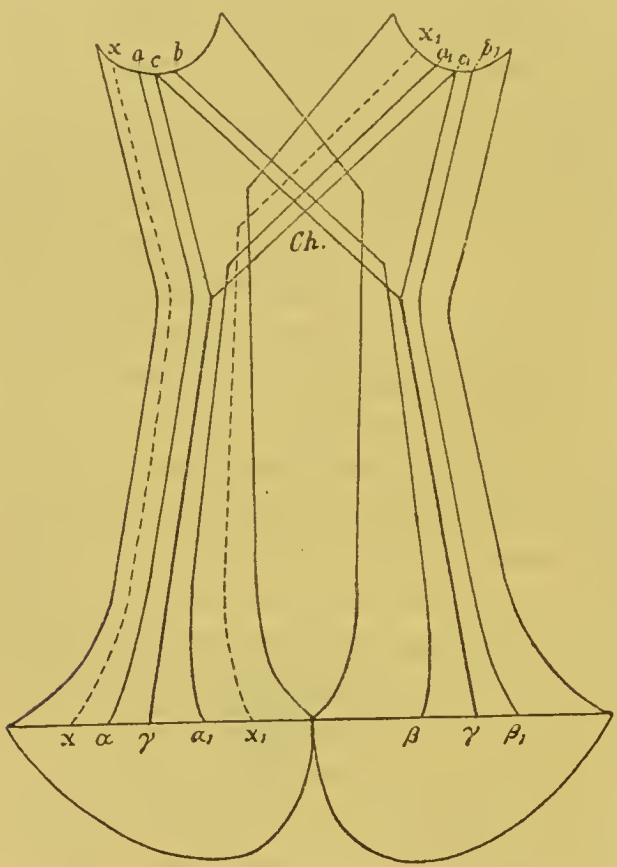

Fig. 28.

werden nicht identische Punkte der Retina getroffen, so wird das Bild auch in der Sehsphäre der Rinde nicht an korrespondirende Punkte gelangen und doppelt gesehen werden müssen.

Nach diesen Erörterungen hat noch die Frage des maculären Sehens ihr eigenes Interesse. Es wird das Netzhautbild a b nur auf dem linken Auge entworfen, das andere ausgeschlossen. So gelangt von a c das Bild $\alpha\ \gamma$ in die linke Hemisphäre, von c b das Bild $\gamma\ \beta$ in die rechte. Der Gegenstand wird einfach und vollständig gesehen. Aber die Verschiedenheit des Bildes a b auf der linken Netzhaut von dem Bilde a_1 b_1 auf der rechten Netzhaut, auf welcher das stereoskopische Sehen beruht, kommt auch auf der Hirnrinde nicht zum Ausdruck, da jede Sehsphäre nur ein Bild, nicht wie gewöhnlich 2 besitzt. Wir begreifen nun, welchen Zweck es hat, dass von jedem exzentrischen Punkte zwei Bilder in je eine Hemisphäre gelangen; es müssen die geringen Verschiedenheiten der Distanz $\alpha\ \gamma$ von der $\gamma\ \alpha_1$ und $\beta\ \gamma$ von der $\beta\ \gamma_1$ sein, welche das stereoskopische Sehen ermöglichen. Zum stereoskopischen Sehen sind bekanntlich beide Augen erforderlich.

Kurz zusammengefasst zerfällt nach *Wernicke*'s Ansicht jedes optische Wahrnehmungszentrum in zwei getrennte Regionen, von denen je eine die Funktion je einer homonymen Netzhauthälfte eines jeden Auges vermittelt. Die verticale Trennungslinie der Gesichtsfeldhälften entspricht der Grenzlinie zwischen diesen beiden corticalen Regionen in der Weise, dass die temporale Region des linken opt. Wahrnehmungszentrums zur linken Netzhauthälfte des linken Auges, die mediale Region des linken o. W. zur linken Netzhauthälfte des rechten Auges in Relation steht.

Aus einer grösseren Anzahl von Gesichtsfeldaufnahmen stationär hemianopischer, unter Cerebralerscheinungen entstandener Defekte bei Patienten mit normalem oder für diese Frage irrelevantem Augenspiegelbefunde, konnte *Wernicke* folgende Gruppen eintheilen (Arch. f. Anat. und Physiol. Physiol. Abth. 1881 p. 171):

1. „vollständige homonyme Hemianopsie von dem gewöhnlichen Verhalten;
2. vollständige homonyme Hemianopsie begleitet, sei es von einseitigen, sei es von doppelseitigen Defekten der noch

funktionirenden Gesichtsfeldhälften. Im Falle der Doppelseitigkeit zeigten die Defekte stets erhebliche Asymmetrie an Form, Lage und Ausdehnung, stimmten aber darin überein, dass sie die verticale Trennungslinie der Gesichtsfeldhälften an korrespondirenden Stellen berührten;

3. kleinere und grössere Defekte homonymer Gesichtsfeldhälften von erheblicher Asymmetrie aber dem schon geschilderten Verhalten zur verticalen Trennungslinie.

Eine Symmetrie hemianopischer Defekte besteht also gewöhnlich nur bezüglich der verticalen Trennungslinie der Gesichtsfeldhälften, nicht aber hinsichtlich ihrer anderen Begrenzung."

Das Schema *Wernicke*'s (Fig. 28) hat den grossen Vorzug von einer einheitlichen anatomischen Organisation aus die Mannigfaltigkeit der hemianopischen Defektformen ableiten zu wollen. Für diejenigen Formen completer und eine gewisse Zahl incompleter hem. Defekte, bei welchen die Trennungslinie der Gesichtsfeldhälften im verticalen Meridiane liegt und den Fixationspunkt durchschneidet, genügt dieses Schema, aber damit ist seine ganze Beweiskraft auch erschöpft. *Wernicke* ging eben von der irrigen Ansicht aus, dass die Lage der Trennungslinie im verticalen Meridiane für alle Gesichtsfelder massgebend sein müsse. Wir haben im Vorhergehenden gezeigt, wie gross die Zahl der individuellen Abweichungen von diesem, gewöhnlich als typische Form der Hemianopsie hingestellten Befunde in der That zur Anschauung gelangt. Stellen wir uns vor, die Kreisfläche, Fig. 29, sei das optische Rindenzentrum einer Hemisphäre von oben gesehen und die Linien $\gamma - \gamma$ trenne dasselbe in die corticale Region für die gekreuzten und nicht gekreuzten Faserpartien, so müsste bei einem mathematisch congruenten, maculären, bis an den verticalen Meridian reichenden hemianop. Gesichtsfelddefekte die ideale Linie $\gamma - \gamma$ den schraffirt gehaltenen corticalen Krankheitsheerd in *Wernicke*'s Sinne gerade halbiren, resp. müsste der Heerd so liegen

dass er genau so viele Empfindungskreise auf dem medianen des einen, wie auf dem der temporalen Gesichtsfeldhälfte vorstehenden Rindenfelde des anderen Auges ausser Funktion setzt. Bei einem congruenten, den verticalen Meridian aber nicht erreichenden maculären hemianop. Gesichtsfelddefekte gleich meiner Beobachtung, Figur 1 (Taf. IV), müssten dann zwei in gleichen Entfernungen von der Linie $\gamma-\gamma$ gelegene, unter sich gleich grosse und gleich gestaltete Heerde im optischen Wahrnehmungszentrum, Figur 30, oder seiner Faserung aufgetreten

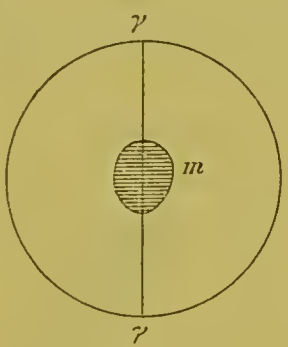

Fig. 29.

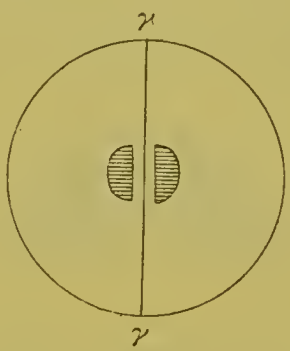

Fig. 30.

sein, eine Annahme, der sich wohl Niemand zuneigen würde. Noch viel auffälliger würde der gleich weite Abstand der Heerde von der Linie $\gamma-\gamma$ bei dem kleinen, mehr peripher gelegenen, inselförmigen hemianop. Defekt, Figur 31 (Taf. X) aus *Förster*'s Sammlung, sich im Sinne *Wernicke*'s gestalten. — Incomplete hemianop. Defekte, deren so häufiges Verkommen Figur 4 (Taf. IV) illustrirt, müssten dann bezüglich des sie bedingenden Krankheitsheerdes in der Rinde oder der Hemisphärenleitung, die durch die schraffirte Partie in Figur 32 wiedergegebene Form haben. Ein embolischer oder apoplektischer Heerd würde aber sicherlich jene zungenförmige, in der Trennungslinie $\gamma-\gamma$ gelegene Partie erhalten gebliebener Rindentheile mit zerstört oder funktionell im höchsten Grade beeinträchtigt haben.

Dieselben Zweifel tauchen bei dem folgenden Gesichtsfelde Figur 21 (Taf. IX) aus *Förster*'s Sammlung auf. Hier wäre, umgekehrt wie in Figur 29, das ganze opt. Wahrnehmungszentrum bis auf eine gerade in der Mitte der Linie $\gamma-\gamma$ gelegene, das maculäre Rindenfeld beherbergende Partie zerstört.

Bei einer solchen Ausdehnung des Krankheitsheerdes müsste doch zum mindesten die Funktion in dieser kleinen Region auf's äusserste herabgesetzt gewesen sein.

Wernicke gelangt (l. c.) zu dem weiteren Schlusse: „Eine Symmetrie hemianopischer Defekte besteht also gewöhnlich nur bezüglich der verticalen Trennungslinie der Gesichtsfeldhälften, nicht aber hinsichtlich ihrer anderen Begrenzung." Mit anderen Worten, müssten inselförmige und incomplete Defekte da, wo sie die Trennungslinie der Gesichtsfeldhälften erreichen, letztere in einem und demselben Parallelkreise schneiden, und müsste demnach die Länge des Defektes längs der verticalen Trennungs-

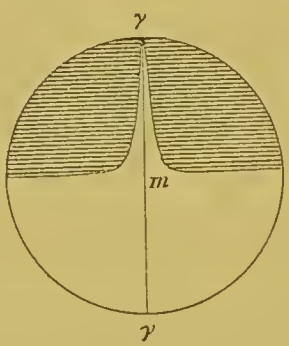

Fig. 32.

Fig. 33.

linie auf den hemianopischen Gesichtsfeldhälften beider Augen die gleiche sein; zur Veranschaulichung dieser Forderung diene Figur 33.

Die Trennungslinie $\gamma-\gamma$ der beiden corticalen Regionen im opt. Wahrnehmungszentrum wird hier von einem schraffirt gehaltenen Krankheitsheerd durchzogen. Es müsste also nach der Forderung *Wernicke*'s der Abstand h—d auf der verticalen Trennungslinie der Gesichtsfelddefekte beider Augen von gleicher Länge sein. Diese Forderung trifft annähernd zu in dem Gesichtsfelde Figur 34 (Taf. X) aus *Förster*'s Sammlung, und stimmt für das Gesichtsfeld Figur 35, 49, 59, 54, 53, 21 (Taf. XI. XVI, XV, XIV, IX), wird aber widerlegt durch Fig. 36 (Taf. XI) *(Schweigger)*, Fig. 12 (Taf. VII) *(Schöler)*, Fig. 67, 66, 55, 52, 3 (Taf. XVIII, XV, XIV, IV).

Indem nur bei einem Bruchtheile aller Fälle die Trennungslinie der Gesichtsfeldhälften durch den Fixationspunkt zieht wird

auch nicht, wie *Wernicke* angiebt, jedes in der Macula lutea resp. Fovea centr. entworfene Bild binocular in zwei Hälften gesehen, die eine Hälfte von der linken, die andere Hälfte von der rechten Hemisphäre, sondern bei Menschen mit überschüssiger Gesichtsfeldpartie, wie in den Figuren 35, 21, 6, 3 (Taf. XI, IX, V, IV) bekommt auch jede Hemisphäre ein volles Bild desselben Gegenstandes.

Da in der Fovea centralis und Macula lutea die Zapfen dicht aneinander stehen, jeder einzelne Zapfen aber einem retinalen Empfindungskreise, und dieser wieder einem corticalen Empfindungskreise (Fascikelfeld) entspricht, so können wir nicht mit *Wernicke* einen corticalen Fixirpunkt, sondern müssen eine corticale Fixationsfläche annehmen, da eben den einzelnen Zapfen kleine Corticalfelder (Fascikelfelder) von gleicher Ausdehnung entsprechen. Wir werden später noch eingehender auf diese Verhältnisse zu sprechen kommen.

In der Abweisung des Einwandes *Wernicke*'s, dass die augenärztlichen Erfahrungen bei denjenigen Individuen mit concomitirendem Schielen, die mit sonst nicht identischen Punkten einfach sahen, nach der Schieloperation aber entgegen der normalisirten Stellung ganz verkehrte Doppelbilder darbieten, schliesse ich mich völlig den Darlegungen *Pflüger*'s (Bericht der Universitätsaugenklinik 1884—1886, Bern) an. Derselbe sagt pag. 42: „Die Fälle, wo bei Schielstellung einfach und nach der Operation doppelt gesehen wird, kommen relativ nicht ganz selten vor, bei Convergenz sowohl wie bei Divergenz, immer aber bei Strabismus concomittans, nie beim paralytischen Schielen. Nach der Operation ist aber der gewöhnliche Vorgang nicht mehr der, dass mit identischen Punkten doppelt gesehen wird, sondern dass bei operativ ungenügend korrigirter Convergenz z. B. mit einer Stelle, die nach innen von der Macula lutea gelegen, so gesehen wird, als liege sie nach aussen von derselben, weil sie immer noch in Relation mit der acquirirten physiologischen Macula steht, d. h. mit derjenigen peripheren Netzhautstelle, deren Bild durch die langjährige abnorme Stellung mit dem Bilde der macula lutea des anderen Auges zentral zu einem Bilde verschmolzen worden war. Es betrifft meist Fälle von ziemlich starker Convergenz.

in denen eine Tenotomie nur einen Theil derselben korrigirt; trotz restirender manifester Convergenz werden gekreuzte Doppelbilder angegeben. Dieses Verhalten dauert aber nach meinen Beobachtungen nicht lange Zeit. Nach Tagen oft, oder nach Wochen, selten erst nach Monaten, löst sich dieser anormale physiologische Connex, und der Umschlag der Doppelbilder zeigt an, dass die anatomische macula lutea wieder ihre Präponderanz zurück erhalten hat, die sie infolge der langedauernden Ausschaltnng aus dem direkten Sehen eingebüsst hatte. Dieser kurzen Zeit für die Wiederherstellung der normalen physiologisch-anatomischen Verhältnisse steht aber eine ungemein viel längere Entwickelungszeit des anormalen physiolog. Verbandes gegenüber. Wie lange dauert oft die periodische Convergenz, die Periode, wo nur momentan behufs genauer Fixation eines nahe gelegenen Objektes das eine Auge abgelenkt wird. Der Drang zum binocularen Einfachsehen steht dem stabilen so lange wie thunlich entgegen und zwar um so länger, je älter das Individuum zur Zeit der beginnenden Ablenkung, je mehr die binoculäre Verschmelzung beider Netzhautbilder consolidirt war, je deutlicher die Doppelbilder daher in's Bewustsein treten. Der einmal eingeleitete Strabismus concomittans besteht nun meist lange Zeit, Jahre lang, bevor es zur Operation kommt, in diesen Fällen von perverser Projektion. In dieser langen Zeit kann endlich eine exzentrische Stelle der Netzhaut durch neue erzogene Relationen in der Sehsphäre zur Cooperation mit der macula lutea des anderen Auges veranlasst werden. Die Netzhautstellen, welche zwischen der anatomischen macula lutea und der neuen physiologischen liegen, die sich früher der anatomischen macula lutea gegenüber als medianwärts gelegene Stellen verhielten, mit gleichseitiger Projektion nach Aussen, gewinnen zur neuen macula eine temporale Stellung mit Projektion nach der entgegengesetzten Seite. Sobald die Stellungsverbesserung durch Operation es zulässt, legt die physiologische macula ihre vicariirende Rolle zu Gunsten der anatomischen wieder nieder, die zwischenliegenden Netzhautstellen lösen in relativ kurzer Zeit die ihnen aufgezwungenen Relationen, um ihre ursprünglichen Verbindungen mit der anatomischen macula wieder aufzunehmen."

Insoweit wurde durch die klinischen Erscheinungen von stationären Ausfallsheerden in der Sehsphäre dargethan, dass das Schema von *Wernicke* allen Erscheinungen der Hemianopsie gegenüber unzulänglich sei. Aber es stehen auch die durch *Schiele*'s interessante Beobachtungen gefundenen Untersuchungsergebnisse bei systematischer Ermüdung der Rinde des Sehzentrums mit der Ansicht *Wernicke*'s durchaus im Widerspruche. Ueber diese Verhältnisse werden wir uns zweckmässiger und ausführlicher an einer späteren Stelle verbreiten.

Die Ansicht Jatzow's über die Projektion der Sehsphäre.

Das Schema *Jatzow*'s (A. f. O. XXXI. 2 205) ist aus der Betrachtung der Figur 37 ohne weitere Zusätze verständlich.

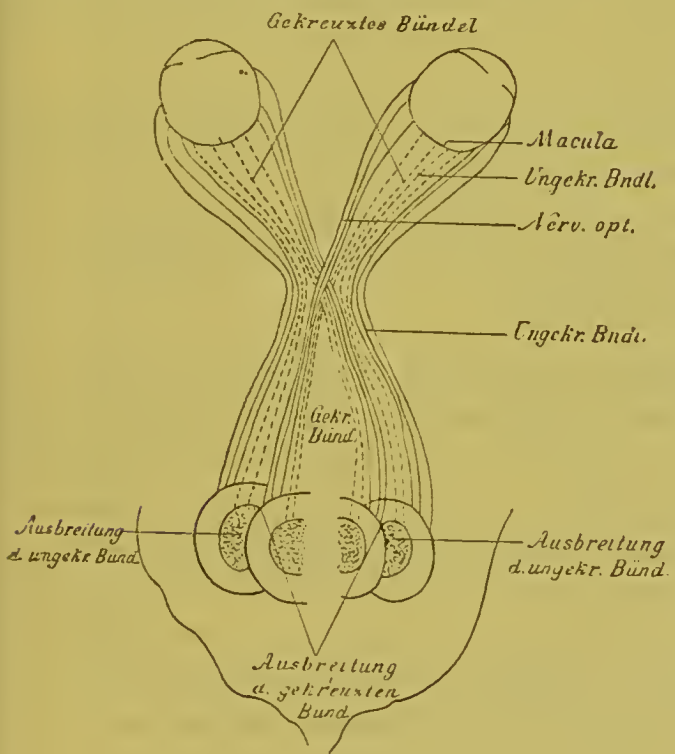

Fig. 37.

Prüfen wir dieses Schema gegenüber allen klinischen Erscheinungen der Hemianopsie, so finden wir, dass auch dieser Autor auf die überschüssige Gesichtsfeldpartie am Fixationspunkte keine Rücksicht genommen hat. Die Trennungslinie der Gesichtsfeldhälften geht hier für alle Fälle durch den Fixationspunkt. Wie schon früher erwähnt, hält *Jatzow* mit *Mauthner* die überschüssige Gesichtsfeldpartie für einen Beobachtungsfehler. Wenn man jedoch am *Förster*'schen Perimeter in dem Mittelpunkte des Bogens ein weisses Objekt als Fixationspunkt

anbringt und das Untersuchungsobjekt so einstellt, dass es gerade den Fixationspunkt deckt, so ist es einfach unverständlich, wodurch die Beobachtungsfehler längs des verticalen Meridians bei hemianopischen Patienten herrühren sollen? Ganz abgesehen davon, dass die Namen der angeführten Beobachter für die Sorgfältigkeit ihrer Untersuchungen die beste Gewähr liefern.

Entspräche das Schema *Jatzow*'s der Wirklichkeit, so müssten fast alle incompleten hemianopischen Defekte, entstanden von einem einheitlichen, entweder in der Sehsphäre oder in dem Faserverlaufe bis zum Chiasma gelegenen Heerde in hohem Grade incongruent sein. Für die Sehstrahlungen widerspricht meine Beobachtung Figur 22 (Taf. IX) von hochgradiger Aehnlichkeit des Defektes dieser Voraussetzung. Ferner müssten nach diesem Schema incomplete homonyme hemianop. Defekte corticaler Herkunft auf der temporalen Gesichtsfeldhälfte stets die Peripherie erreichen, auf der nasalen des anderen Auges in der maculären Region oder doch längs der verticalen Trennungslinie aber ihren Sitz haben. Die von *Jatzow* in seiner Arbeit [l. c. in Fig. 11 a und b (Taf. VI) und in Fig. 12 a und b (Taf. VII)] aus seinem Schema konstruirte hemianop. Defektformen sind bis jetzt klinisch noch nicht beobachtet worden. *Jatzow* hätte den umgekehrten Weg einschlagen und aus den klinisch konstatirten Defektformen sein Schema konstruiren sollen.

Wie sollen ausserdem die absolut congruenten Defekte in Figur 1 (Taf. IV) dieser Arbeit und die inselförmigen Defekte Figur 31 u. 34 (Taf. X) aus einem einheitlichen Krankheitsheerde darnach ihre Erklärung finden? In den zentralen oder mittleren Gesichtsfeldpartien gelegene inselförmige hemianopische Defekte können aus diesem Schema eben schlechterdings nicht erklärt werden. Um diesem Einwurfe zu begegnen, werden dieselben von *Jatzow* als hemianopische Heerde nicht anerkannt, sondern als Erscheinungen einer Neuritis optica duplex betrachtet. Gesetzten Falls, man liese diese Ansicht gelten, dann wäre doch wieder nicht zu begreifen, warum diese durch eine Erkrankung im Nervus opticus beider Augen gleichzeitig und an identischen Stellen im Gesichtsfelde entstandenen Heerde den verticalen

Meridian, wie in Figur 38, 39 u. 40 (Taf. XI, XII), bei längerer Beobachtungsdauer nicht überschreiten.

Mit Leichtigkeit erklärt dagegen das Schema *Jatzow*'s die nicht sehr ähnlichen homonymen hemianop. Defekte in Quadrantenform bei Lage des Heerdes in einem Tractus opticus, wie z. B. in Figur 41 (Taf. XII), *Marchand*. Die congruenten quadrantenförmigen hem. Gesichtsfelddefekte, wie z. B. Figur 4 (Taf. IV), sei ihr Ursprung nun corticaler Natur, oder aus einem Heerde in der Faserleitung bis zum Chiasma hin entstanden, ordnen sich dagegen wieder nur sehr gezwungen diesem Schema unter, weil dann mathematisch genau die gleiche Zahl der in getrennten Bündeln neben einander verlaufenden optischen Elemente durch einen Heerd hätte zerstört werden müssen.

Für die einseitigen Gesichtsfelddefekte aus corticaler Ursache gibt dagegen das Schema *Jatzow*'s, wie dasjenige *Wernicke*'s eine genügende Erklärung.

Die Entwickelung meiner Ansicht über die Projektion der Sehsphäre.

Für die Beurtheilung der Organisation des optischen Wahrnehmungszentrums sind die kleinsten hemianopischen Defekte von grösster Wichtigkeit, da dieselben, wie Eingangs erwähnt, über die Organisation relativ kleiner Bezirke der die Gesichtsempfindungen vermittelnden Rindenpartien gewisse Aufschlüsse ertheilen.

Widmen wir zunächst unsere Aufmerksamkeit etwas eingehender dem Gesichtsfelde der Figur 1 (Taf. IV) meiner Beobachtung.

Zur Erzielung möglichst scharfer und genauer Defektgrenzen wurde zu den innerhalb einer vierjährigen Beobachtungszeit aufgenommenen Untersuchungen kleine Untersuchungsobjekte von 1 Quadratmillimeter Weiss und Farben in Anwendung gebracht. Ich lasse hier die Resultate sämmtlicher Untersuchungen in Tabellenform in der Weise geordnet folgen, dass auf der Linie

des angegebenen Meridians die jeweilige Ausdehnung des Defektes, markirt durch die Zahl der Grade, zwischen welchen sich der Defekt bewegte, zum Vergleiche neben einander steht, sowohl für die Untersuchung mit weissen als farbigen Objekten. Die Meridianbezeichnung folgt den neuen Gesichtsfeld-Schablonen *Förster's*. So zeigt der Defekt z. B. Tabelle I auf der rechten Gesichtsfeldhälfte des Meridians 80—260 bei der Untersuchung des rechten Auges am 21. V. 86 für ein Untersuchungsobjekt von 1 Quadratmillimeter Weiss, eine Ausdehnung von 0,5 Grad vom Fixationspunkte entfernt bis zum 5,5. Grad; am 1. VI. 86 bei gleich grossem Untersuchungsobjekt auf demselben Meridian eine Ausdehnung von 0,5 Grad, vom Fixationspunkte entfernt bis zum 5. Grad u. s. f.

Tabelle I.

Rechtes Auge.

Angabe des Meridians	Untersuchung am:								
	21. V. 86	1. VI. 86	9. VI. 86	21. VI. 86	10. V. 86	9. VI. 86	1. VII. 86	9. VI. 86	10. I. 90
	für 1 □mm Weiss				für 1 □mm Roth			Blau	Weiss
360—180	0	0	0	0	0	0	0	0	0
20—200	0	0	0	0	0	0	0	0	0
40—220	0	2,5-2,5	0	0	1-2	0	2-3	0	0
	1,0-4		1,5-2,5	2,5-2,5		2-4			1-4
60—240	1,0-4,5	0,75-3,5	1-4	1-4	1-4	1-4	1-5	1-4	1-4
80—260	0,5-5,5	0,5-5	1-5	1-5,5	1-5		1-6		1-5
90—270	1-7	1-6	1-6	1-6,5	1-6,5	1-6	1-6	1-6	1-6
100—280	1-7,5	0,5-6	1-7	1-7	1-6,5		1-8		1-7,5
120—300	1-8	1-8,5	1-8	1-8	1-8	1-8	1,5-8,5	1-8	1,5-8
140—320	2-9	1-10	2,5-10	2-10	2-10	2-10	1,75-10	1-9	2,5-10
160—340	5-9,5	4-10	7-8,5	6-9	6-9,5	5,5-9	2,5-10.25	7-10	6-10
	9-10	8-9	0	0	10-10	0	0	0	0
180—360	0	0	0	0	0	0	0	0	0

Linkes Auge.

Angabe des Meridians (Förster's Schema)	Untersuchung am:								
	21. V. 86	1. VI. 86	9. VI. 86	21. VI. 86	10. V. 86	9. VI. 86	1. VII. 86	9. VI. 86	10. I. 90
	für 1 □mm Weiss				für 1 □mm Roth			Blau	Weiss
360—180	0	0	0	0	0	0	0	0	0
340—160	0	0	0	0	0	0	0	0	0
320—140	0	1-1,5	0	0	1-2	0	1-3	0	1-3
310—130	1-4	0	2-2	2-3,5		1,5-4		1,5-4	
300—120	1-4,5	1-4	2-3,5	1-4,5	1-4		1-4		1-4
280—100	0,5-5,5	0,5-6	1-5	1-5.5	1-5		1-5,5		1-5
270— 90	0,5-5,5	0,5-6	1-6	1-6	1-7	1-6	1-6,5	1-6	1-7
260— 80	1-7	1-7	1-7	1-7	1-6		1-7,5		1-7,5
240— 60	1-9	0,5-8,5	1-8,5	1-8,25	1-8	1-8,5	1,5-9	1-8	1-8,5
220— 40	1-10	2.5-10	1,5-9	1-9,5	2-10		2-10	1-9	2-10
200— 20	5,5-10	7,5-9,5	5-10	5-10	6-9	5-10	3-10	5-10	7,5-9
190— 10	10-10	0	0	0	0	0	0	0	0
180—360	0	0	0	0	0	0	0	0	0

Die folgende Figur 42 gibt in Kurvenform einen Ueberblick über die Grenzen dieses hemianop. Defektes auf der rechten Gesichtsfeldhälfte des rechten Auges für ein Untersuchungsobjekt von 1 Quadratmillimeter Weiss, Roth und Blau. Die Kurve für Weiss und diejenige für Roth stellt die Mittelwerthe aus den einzelnen Untersuchungen dar. Auf dieser Figur geben an die verticalen Linien die Bezeichnung der Meridiane nach dem neuen *Förster*'schen Gesichtsfeldschema (siehe Figur 1, Taf. IV), die horizontalen Linien die Zahl der Grade resp. der Parallelkreise (soweit sie für diesen Defekt in Betracht kommen), welche die jeweiligen Meridiane durchschneiden. Mit einem Blick übersehen wir, dass der Defekt zwischen den Meridianen 40—220 und 170—350 liegt und dass er in dem Meridiane 140—320 die grösste Ausdehnung erreicht. Wir sehen, wie gering die Abweichung der farbigen Kurven von der Kurve für Weiss sich

darstellt. Die grösste Abweichung findet sich auf dem Meridiane 160—340 und beläuft sich zwischen Roth und Blau nur auf 2 Grad. Diese ausserordentlich geringen Abweichungen sind auf nicht zu vermeidende Untersuchungsfehler zu schieben und nicht einem Mangel an Congruenz zur Last zu legen. Bei unseren jetzigen Untersuchungsmethoden wird man wohl nie ohne geringe Abweichungen genau dieselben Grenzen eines Defektes erhalten, theils weil beim Verschieben des Untersuchungsobjektes am Perimeter zwischen dem Zeitpunkte, wo der Patient wirklich das Untersuchungsobjekt gewahrt, und dem Augenblicke, wo er seine Wahrnehmung dem Untersucher zu erkennen gibt, immer eine

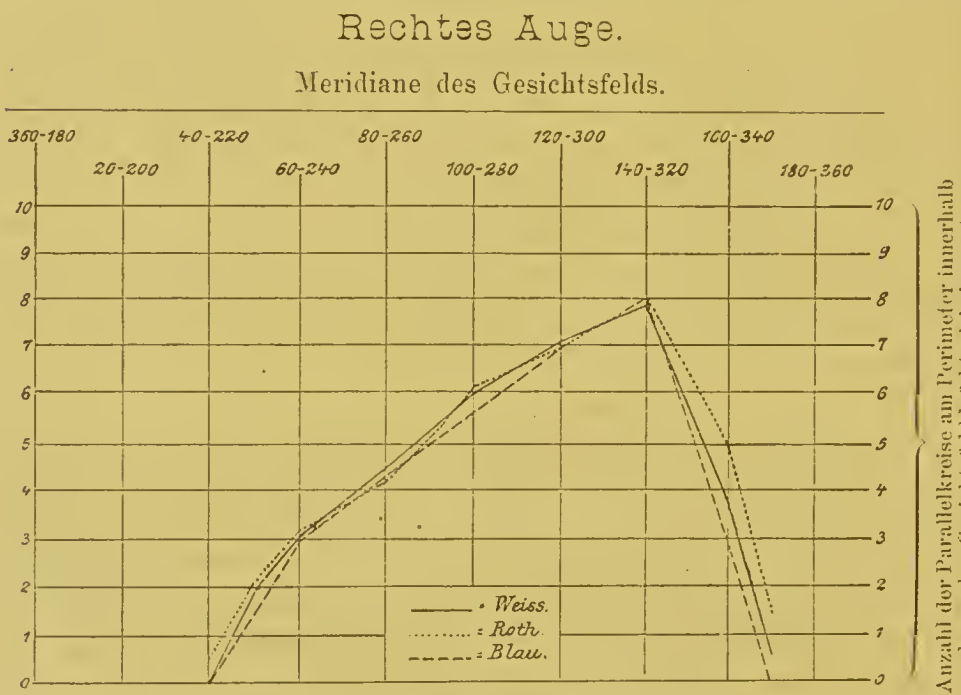

Fig. 42.

gewisse Zeit verstreicht, deren Dauer durch Zufälligkeiten noch beeinflusst werden kann, anderntheils weil eine vorübergehende Unaufmerksamkeit oder eine leichte Abwendung des Auges vom Fixirpunkte die Defektgrenze ebenfalls verschieben muss. Bei den gewöhnlichen Gesichtsfelduntersuchungen mit einem Objekte von 5 Quadratmillimeter Seitenlänge ignorirt man daher Abweichungen der Gesichtsfeldgrenzen bis zu 5 Graden. Ferner sind noch der gute Wille und die Ermüdung des Patienten in

Betracht zu ziehen, da diese Untersuchungen zeitraubend und angreifend sind.

Die folgende Kurve, Figur 43, zeigt die Congruenz der mittleren Defektkurven für ein Untersuchungsobjekt von 1 mm² Weiss auf der rechten Gesichtsfeldhälfte des linken Auges.

In Figur 44 finden wir eine Zusammenstellung der Kurven des hemianop. Defektes des rechten und des linken Auges für

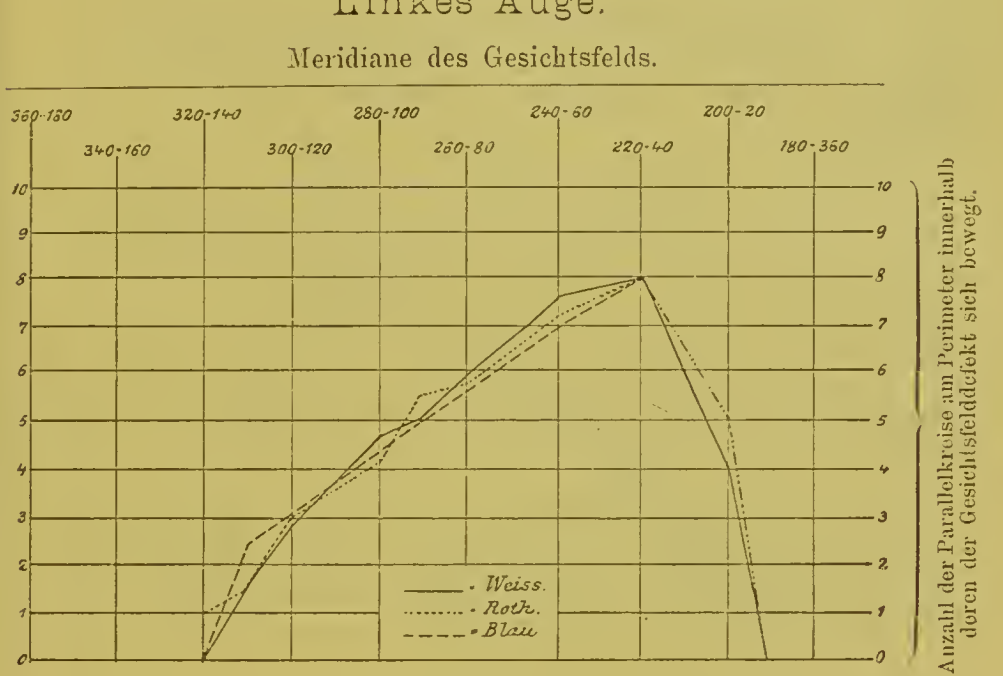

Fig. 43.

1 mm² Weiss, Roth und Blau, zur Demonstration der absoluten Congruenz dieses kleinsten hemianopischen Defektes.

Der Hinweis auf die auffallend geringe Ausdehnung der Ernährungsterritorien der Grosshirnrinde (*Kirchhoff* d. Lokalisation psych. Störungen. Kiel 1888 p. 15) genügt wohl zur Rechtfertigung, diesen apoplectiform entstandenen kleinen Heerd als eine Embolie eines derartig kleinen Gefässbezirkes der Rinde aufzufassen. Eine Apoplexie im Marklager oder Tractus müsste doch einen grösseren Heerd gesetzt haben.

Bringen wir die unvermeidlichen Fehlerquellen der Untersuchung in Abzug, so können wir auch bei der grössten Scepsis diesen homonym. hemianop. inself. Defekt als einen im mathe-

matischen Sinne congruenten bezeichnen. Damit ist also für das wirkliche Vorkommen mathematisch congruenter, inselförmiger Defekte der Beweis geliefert. Auch *Alexander* (Syphilis und Auge pag. 112) hat ein solches kleines, mathematisch genau und symmetrisch in den homonymen Gesichtsfeldhälften gelegtes hemianopisches Scotom gefunden. Die Scotome hatten

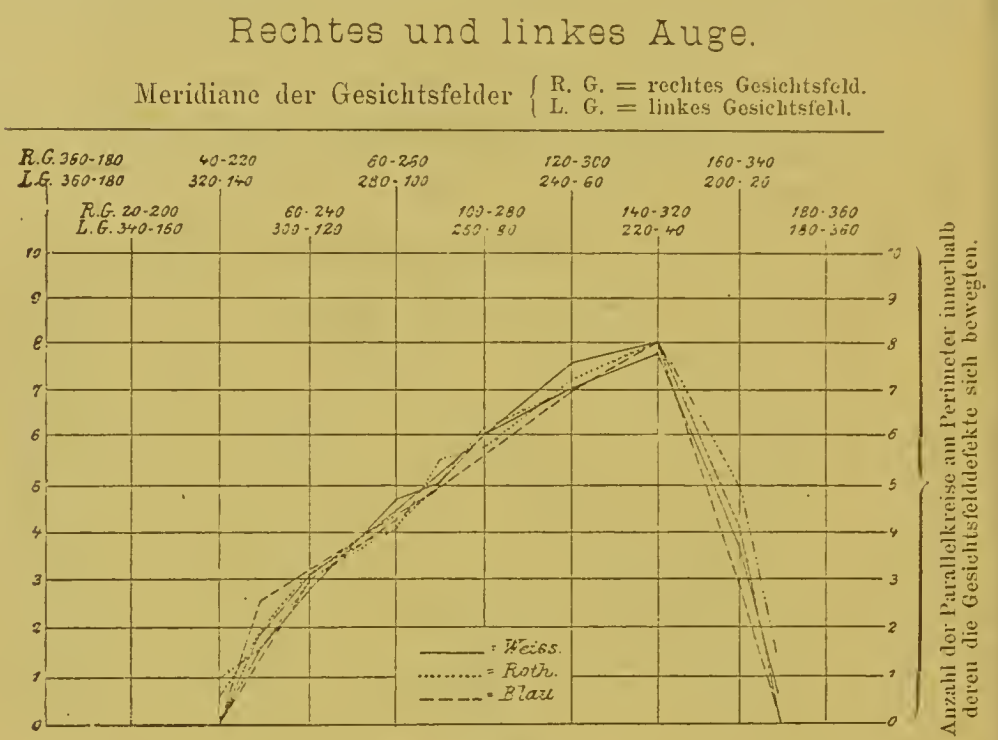

Fig. 44.

in verticaler Richtung nur eine Ausdehnung von 5°, n der horizontalen waren sie noch kleiner, der Augenhintergrund war völlig normal.

Wie schon auf pag. 19 erwähnt, könnte man aus diesem Falle zur Annahme versucht werden, es möchten alle, die maculäre Region betreffenden, inselförmigen Defekte corticaler Herkunft von absoluter Congruenz sein. Dem steht nun das Gesichtsfeld Figur 12 (Taf. VII) entgegen, bei welchem auf der einen homonymen Gesichtsfeldhälfte die maculäre Region von dem absoluten Defekt überhaupt nicht betroffen ist, auf der entsprechenden des anderen Auges aber der absolute Defekt weit über die maculäre Partie längs der verticalen Trennungslinie hinausreicht,

Dass dieser Fall von Hemianopsie (Fig. 12 Taf. VII) aber corticaler Natur ist, beweist der Ausfall lediglich des Farbensinns auf den sonst erhalten gebliebenen linken Gesichtsfeldhälften eines jeden Auges (analoges Beispiel Fig. 67 Taf. XVIII). Indem wir nun die Gesichtsfelder Figur 1 und 12 (Taf. IV und VII), beide je durch einen corticalen Heerd bedingt, einem Vergleiche unterziehen, tritt zunächst unter Berücksichtigung alles seither Gesagten als Thatsache hervor, dass diese beiden hemianopischen Defekte nicht aus einer, für alle Menschen einheitlichen und absolut gleichen Organisation des optischen Wahrnehmungszentrums erklärt werden können.

Da der inselförmige hemianop. Defekt der Figur 1 (Taf. IV) einem einheitlichen Heerde seine Entstehung verdankt, so ist seine absolute Congruenz nur aus einer Organisation des optischen Wahrnehmungszentrums zu verstehen, wobei nach Art der schwarzen und weissen Felder eines Schachbrettes die zu dem fasciculus noncruciatus in Beziehung stehenden corticalen Empfindungskreise (die Fascikelfelder) in gleichmässiger Weise den mit dem fasciculus cruciatus in Verbindung stehenden Fascikelfeldern angeordnet sind. Eine derartige, einem Schachbrett vergleichbare Anordnung der Fascikelfelder werden wir der Kürze halber als „gleichmässige Fascikelfeldermischung“ bezeichnen.

Wäre nun die ganze Fläche eines optischen Wahrnehmungszentrums nach eben erwähnter Weise organisirt, so müsste die nasale Gesichtsfeldhälfte eines jeden Auges mit der temporalen von gleicher Ausdehnung sein, denn auf dem Schachbrette sind die hellen und dunkelen Felder in gleicher Anzahl vorhanden. Nun wissen wir aber, dass die temporale Gesichtsfeldhälfte, wenigstens für unsere gewöhnlichen Untersuchungsobjekte [1]) zur nasalen in einem Flächenverhältnisse von zwei Drittheilen zu einem Drittheile

[1]) Wiewohl von *Schweigger* nachgewiesen ist, dass bei sehr intensiven Reizen das Gesichtsfeld nach Innen grösser ist, als wir es gewöhnlich anzunehmen pflegen, so berührt diese Erfahrung die hier angeführten Deduktionen doch nur wenig, da eben in diesen peripherstenNetzhautpartien die Zahl der Zapfen eine zu geringe ist.

steht. Projiciren wir die sonst congruenten incompleten Defekte etwa von Figur 4 (Taf. IV) oder Fig. 81 (Taf. XXII) aufeinander, so werden wir finden, das bei beiden Figuren die Defektgrössen der temporalen Hälften mit den homonymen der nasalen sich decken, dass aber die Defektgrösse der temporalen Hälften in der Peripherie die Defektgrösse der homonymen nasalen um einiges überragt. Daraus ist zu entnehmen, dass die ganze Fläche des optischen Wahrnehmungszentrums eben nicht in dem Sinne gleichmässiger Fascikelfeldermischung organisirt sein kann. Wir werden im folgenden mit dieser Frage uns eingehender zu beschäftigen haben. Konstruiren wir uns das normale binoculare Gesichtsfeld Figur 46 (Taf. XIII), so decken sich darin je die homonymen Gesichtsfeldhälften, indem die homon. nasale auf die homon. temporale zu liegen kommt. Demnach würden wir bei gleichmässiger Fascikelfeldermischung bis zur Linie n, d. h. der peripheren Grenzlinie der nasalen Gesichtsfeldhälften, absolut concruente hemianopische Defekte beanspruchen dürfen. Das übrig bleibende Drittel der temporalen, zwischen den Linien n und t gelegenen Gesichtsfeldhälften von sichelförmiger, mit der Concavität dem Fixationspunkt zugekehrter Gestalt, kann dann nur aus Fascikelfeldern bestehen, welche lediglich mit Fasern des fasciculus cruciatus in Connex stehen. Dass dies auch in der That sich so verhält, beweisen folgende Beobachtungen. In dem unter dieser Berücksichtigung absolut congruenten hemianop. Gesichtsfelddefekt Figur 4 (Taf. IV) sehen wir die absolute Defektgrösse der temporalen Ge-

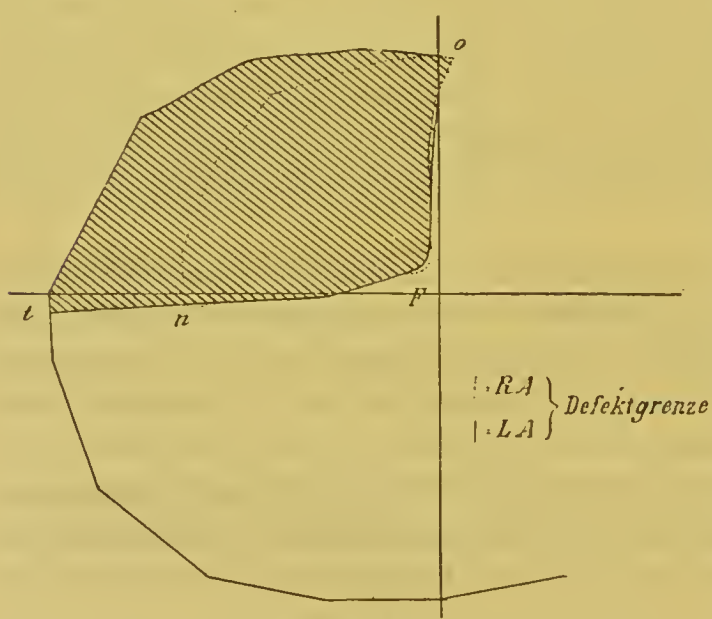

Fig. 47.

sichtsfeldhälfte des linken Auges in Figur 47 durch die ausgezogene Linie t F o umgrenzt und über die Grenzlinie n F o des homonymen Defektes der nasalen Gesichtsfeldhälfte hinausragen. Die, beiden Gesichtsfeldhälften gemeinsame, Fläche n F o muss also einer nach dem Typus der gleichmässigen Fascikelfeldermischung organisirten corticalen Fläche entsprechen, während die Defektfläche t n o, als der temporalen Gesichtsfeldhälfte zugehörig, lediglich aus Fascikelfeldern sich zusammensetzt, die mit dem fasciculus cruciatus in Verbindung stehen. Einen weiteren Beleg für diese Erscheinung liefert uns die sehr ähnliche incomplete Hemianopsie Figur 35 (Taf. XI), bei welcher der Defekt sich innerhalb des Gebietes einer annähernd gleichmässigen Fascikelfeldermischung, siehe Fig. 48, bewegt. o t u n

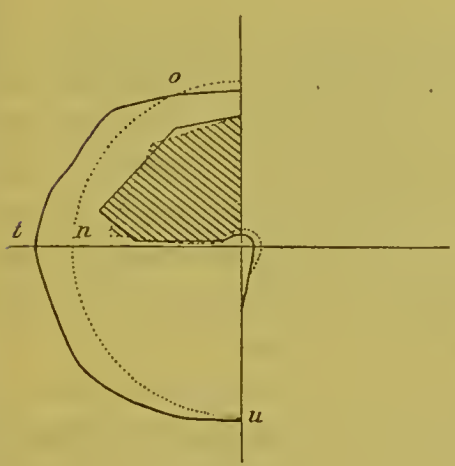

Fig. 48.

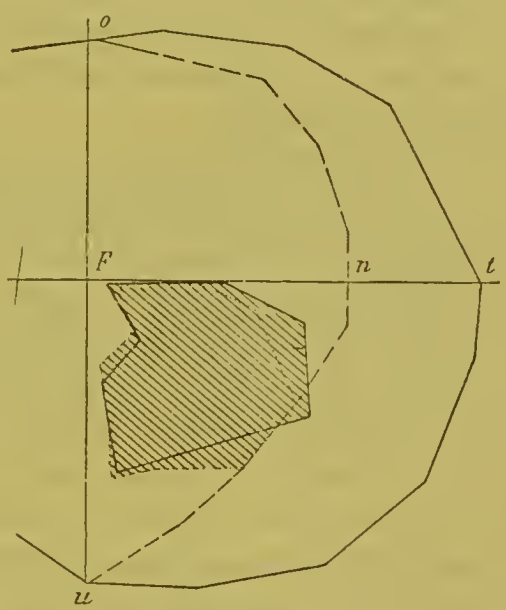

Fig. 49.

ist hier das vom gekreuzten Fascikel lediglich abhängige Gesichtsfeldareal, dem selbstverständlich eine corticale Fläche entsprechen muss, deren Fascikelfelder ausschliesslich durch gekreuzte Fasern mit dem entsprechenden Netzhautareale in Verbindung stehen.

In Figur 50 (Taf. XIII), bei nur ähnlichen inselförmigen homonymen Defekten, abhängig von ungleichmässiger Fascikelfeldermischung im Cortex, erreicht der Gesichtsfeldausfall die

periphere Grenze — — — Figur 49 der medialen Gesichtsfeldhälfte des linken Auges, ohne mit seiner peripherſten Partie denselben Parallelkreis einzuhalten, wie der mit ausgezogener Linie dargestellte Defekt der temporalen Gesichtsfeldhälfte des rechten Auges. Es ist daraus die Thatsache zu entnehmen, dass bei der Organisation des opt. Wahrnehmungszentrums mit ungleichmässiger Fascikelfeldermischung, einem Zustande, bei welchem die Fascikelfelder des gekreuzten und ungekreuzten Faserstranges nicht in der Regelmässigkeit der Felder eines Schachbrettes abwechseln, die der Linie o n u entsprechende Grenzlinie auch eine unregelmässige Form hat, wiewohl jenseits derselben immerhin ein grosses Areal bestehen bleibt, das lediglich aus Fascikelfeldern des fasciculus cruciatus sich zusammensetzt. Die Figuren 51 bis 57 (Taf. XIV bis XVI), bei welchen man die Defektformen auf einander projiciren muss, demonstriren diese Verhältnisse von den verschiedensten Gesichtspunkten bei ähnlichen und minder ähnlichen Defekten.

In jeder Sehsphäre begegnen wir demnach einem geschlossenen Areale, das lediglich der Totalkreuzung unterworfen ist und somit aus Fascikelfeldern sich zusammensetzt, die mit der Faserung des fasciculus cruciatus ausschliesslich in Connex stehen. Dass dieser Strang als geschlossenes Bündel herabsteigt, zeigen die Figuren 51 bis 57 (Taf. XIV bis XVI), unter denen bei der einen oder anderen die optische Leitung intracerebral und subcortical oder im Tractus unterbrochen sein wird.

Dass dieses Bündel in geschlossener Form auch das Chiasma durchzieht, mögen Figur 15 (Taf. VII) aus *Förster*'s und Fig. 58 (Taf. XVI) meiner Beobachtung beweisen. Diese Formen temporaler Hemianopsie werden dadurch nur erklärlich, dass der geschlossene Verlauf dieses sich kreuzenden Bündels dicht unter dem Papillomacularbündel *Bunge*'s durch's Chiasma zieht, wodurch es einem auf jene Gegend wirkenden Drucke ermöglicht wird, die periphere und maculäre Gesichtsfeldpartie zugleich in ihrer Funktion zu vernichten, das intermediäre Gesichtsfeldareal aber dabei nur mehr oder minder stark funktionell zu beeinträchtigen.

Wie aus den seitherigen Erörterungen ersichtlich, sind bei der Betrachtung der Organisation des optischen Wahrnehmungszentrums drei Hauptabschnitte ganz besonders hervorzuheben:

a) Das Gebiet der Fascikelfeldermischung; es entspricht der ganzen nasalen und im allgemeinen dem Theile der temporalen Gesichtsfeldhälfte eines jeden Auges, welche durch die darauf projicirte Fläche der nasalen Gesichtsfeldhälfte bedeckt werden kann.

b) Das Gebiet der Doppelversorgung der macula lutea und des verticalen Gesichtsfeldmeridians resp. das Gebiet für die überschüssige Gesichtsfeldpartie, entsprechend der den verticalen Meridian überragenden, anatomisch zu den jeweilig unversehrten linken oder rechten Gesichtsfeldhälften eines jeden Auges gehörigen Gesichtsfeldpartie.

c) Das zusammenhängende Areal, dessen Fasern als geschlossenes Bündel lediglich dem fasciculus cruciatus angehört. Es entspricht im allgemeinen der peripheren sichelförmigen Zone des temporalen Gesichtsfeldes eines jeden Auges, welche von der auf die letztere projicirten homonymen nasalen Gesichtsfeldhälfte des anderen Auges nicht bedeckt wird. Sie ist von minderwerthiger physiologischer Bedeutung.

Das Gebiet der Fascikelfeldermischung beansprucht, je nachdem eine „überschüssige Gesichtsfeldpartie“ vorhanden und dieselbe von grösserer oder geringerer Ausdehnung ist, auch eine grössere oder geringere Flächenausbreitung im Bereiche des optischen Wahrnehmungszentrums. Wie aus der ganzen Reihe homonymer hemianop. inselförmiger Defekte von mathematischer Congruenz bis höchster Unähnlichkeit hervorgeht, ist dasselbe, wie oben erwähnt, in seiner Flächenausbreitung, so auch in seiner inneren Organisation, d. h. in der jeweiligen Lage der einzelnen Fascikelfelder des fasciculus noncruciatus zu denen des fasciculus cruciatus beträchtlichen individuellen Schwankungen unterworfen.

Diese sich innerhalb des Rahmens der Partialkreuzung der opt. Faserleitung bewegende Organisation durch entsprechende Schemata und erläuternde Gesichtsfeldsbeobachtungen verständlich zu machen, soll unsere nächste Aufgabe sein.

Bezüglich dieser Schemata nun verwahre ich mich ausdrücklich gegen die eventuelle Unterschiebung, als wolle ich genau dieselbe Form der Rindenausbreitung und auch dieselbe Lage für jedes einzelne Fascikelfeld constant beim Menschen inne gehalten wissen. Wenn auch diese Schemata immerhin aus thatsächlich zur Beobachtung gelangten und in dieser Arbeit abgebildeten hemianop. Gesichtsfelddefekten hergeleitet worden sind, so beanspruchen dieselben doch nur eine Gültigkeit in prinzipieller Hinsicht, immer darauf hinzielend, dass wir innerhalb gewisser fester Normen eine individuell schwankende Variation in der Organisation der opt. Wahrnehmungszentren anzuerkennen gezwungen sind.

Auf der Tafel I sehen wir von oben auf die Flächenausbreitung beider optischen Wahrnehmungszentren und finden im rechten R. O. W., wie im linken L. O. W. die Organisation gleichmässiger Fascikelfeldermischung, mit dem Unterschiede, dass bei der durch den Ausfall von L. O. W. bedingten rechtsseitigen homonymen Hemianopsie die Trennungslinie der Gesichtsfeldhälften im vertikalen Meridiane liegt, bei Ausfall von R. O. W. aber überschüssiges Gesichtsfeld nach Ausweis der Gesichtsfelder Y und W Tafel Ia auftritt. Mit anderen Worten ist hier das linke optische Wahrnehmungszentrum für „überschüssiges Gesichtsfeld" organisirt, während nach der Organisation des rechten optischen Wahrnehmungszentrums die Trennungslinie der Gesichtsfeldhälften, im verticalen Meridiane liegend, den Fixirpunkt durchzieht. Längs der einzelnen Meridiane des normalen *Förster*'schen Gesichtsfeldschemas (Gesichtsfeld X, Tafel Ia) sind die einzelnen retinalen Empfindungskreise im Interesse der Uebersichtlichkeit nur spärlich, von der Peripherie nach dem Fixationspunkte hin aber näher zusammenrückend, in Zahlen und Buchstaben wiedergegeben. Die Empfindungskreise der maculären Region sind durch Striche und Punkte markirt.

Die durch Zahlen und Punkte wiedergegebenen retinalen Empfindungskreise der nasalen Netzhauthälften korrespondiren durch ihre sich kreuzenden, weissgehaltenen Faserzüge mit den durch die gleichen Zahlen und die gleichen Punkte markirten corticalen Empfindungskreisen.

Die Empfindungskreise der temporalen Netzhauthälften sind durch Buchstaben und Striche (maculäre Region) bezeichnet. Ihre schwarzgehaltenen, nichtgekreuzten Faserzüge, verbinden sich mit ihren durch die gleichen Buchstaben und Striche dargestellten corticalen Empfindungskreisen, und diese letzteren finden wir wieder in der Art angeordnet, dass ein durch einen Buchstaben resp. Strich dargestellter cort. Empfindungskreis (Fascikelfeld) abwechselt gleichwie die Felder eines Schachbrettes mit den durch Zahlen und Punkte durchgestellten Fascikelfeldern.

So wechselt also ein Fascikelfeld des fasciculus cruciatus mit einem solchen des fasciculus noncruciatus ab, und ein Heerd in der intermediären oder maculären Partie des optischen Wahrnehmungszentrums muss genau an identischen Stellen gelegene retinale Empfindungskreise ausser Funktion setzen und damit im Gesichtsfelde X Tafel I a auf den homonymen Hälften absolut congruente inselförmige hemianopische Defekte hervorbringen.

Jedes optische Wahrnehmungszentrum theilt sich in eine periphere, intermediäre, maculäre und, wo sie vorhanden, in eine Region für das überschüssige Gesichtsfeld.

Wir sehen, dass die periphere Region in R. O. W. und L. O. W. lediglich aus Fascikelfeldern besteht (vgl. pag. 80), die mit dem fasciculus cruciatus und durch ihn mit der peripheren Netzhautpartie der nasalen Retinahälften in Connex steht. Demgemäss würde bei völliger Zerstörung von R. O. W. eine complete homonyme Hemianopsie auftreten mit dem Verhältnisse der Defektgrössen von $^2/_3$ der temporalen zu $^1/_3$ der nasalen homonymen Gesichtsfeldhälfte.

Die temporalen Netzhautradien des rechten Auges finden wir durch die römischen Ziffern von I bis X, und die entsprechenden temporalen des linken Auges durch die eingeklammerten Zahlen von (1) bis (10) bezeichnet. In analoger Weise finden wir die nasalen Netzhautradien des rechten Auges durch

eingeklammerte kleine lateinische Buchstaben von (a) bis (k), die entsprechenden nasalen Netzhautradien des linken Auges durch grosse lateinische Buchstaben von A bis K kenntlich gemacht.

Am äusseren Rande jeder Fascikelfelderreihe in R. O. W. und L. O. W. finden wir den Buchstaben und die Zahl desjenigen homonymen nasalen und temporalen Netzhautradius wieder, aus dessen entsprechenden Empfindungskreisen die corticale Fascikelfelderreihe sich zusammensetzt. So lagern z. B. in der Fascikelfelderreihe A I in R. O. W. die Fascikelfelder für die retinalen Empfindungskreise des nasalen Netzhautradius A des linken, und des homonymen temporalen Retinalradius I des rechten Auges.

Die Bezeichnung der Gesichtsfeldradien auf X. Y. W der Tafel Ia korrespondirt mit den Netzhautradien desselben Auges auf Tafel I in umgekehrter Projektion.

Die Fascikelfelder für das überschüssige Gesichtsfeld sind durch punktirte Linien und punktirte Kreise, soweit sie die maculäre Region betreffen, und durch Haken und Kreuze für die intermediäre überschüssige Gesichtsfeldregion wiedergegeben. Denkt man sich R. O. W. oder seine Leitung ausgefallen, so tritt complete linksseitige homonyme Hemianopsie auf (siehe Gesichtsfeld W Tafel Ia). Die ganze linke Gesichtsfeldhälfte eines jeden Auges kommt bis zur vertical verlaufenden Trennungslinie in Wegfall. Da aber das intakt gebliebene opt. Wahrnehmungszentrum L. O. W. so organisirt ist, dass es nicht blos für die linken (nach links von dem verticalen Meridian gelegenen) Hälften der retinalen Macularregion, sondern für die gesammte Macularregion: also auch für die rechten Hälften derselben in jedem Auge mit Fascikelfeldern versehen ist, so springt auch die Trennungslinie der Gesichtsfeldhälften zu Gunsten der Macularregion in die ausgefallenen Gesichtsfeldhälften vor.

Würde die Organisation von L. O. W. mit der Richtung des Pfeiles Z in der überschüssigen Region abschliessen, dann würde bei Ausfall von R. O. W. die Form des überschüssigen Gesichtsfeldes nach Gesichtsfeld W Tafel Ia auftreten. Diese schematische Darstellung der überschüssigen Gesichtsfeldpartie, insofern sie rein die maculäre Partie betrifft, wie in Gesichtsfeld W Tafel Ia, wird durch die klinische Beobachtung Fig. 21

(Taf. IX) illustrirt. Bei Ausfall von R. O. W. erhalten wir complete linksseitige homonyme Hemianopsie mit überschüssigem Gesichtsfelde von der Form, wie sie Gesichtsfeld Y Taf. I a wiedergiebt. Die hier dargestellte Form überschüssigen Gesichtsfeldes wird annähernd durch die klinischen Beobachtungen Figur 53 und 55 (Taf. XIV u. XV) demonstrirt. Um Verwirrung zu vermeiden, sind in die maculäre Region der homonymen rechten Retinalhälften auf Taf. I die von den Fascikelfeldern der überschüssigen Rindenpartie von L. O. W. abhängigen überschüssigen maculären retinalen Empfindungskreise nicht eingezeichnet. Man muss sich also die punktirten Striche und Kreise des überschüssigen Gesichtsfeldes zwischen den ausgezogenen Strichen und Punkten der maculären Region der homonymen rechten Retinalhälften auf Taf. I und ebenso zwischen den entsprechenden Punkten und Strichen der bezüglichen maculären Region im Gesichtsfelde X Taf. I a eingezeichnet denken.

Auf Taf. I bedeutet c. i. die commissura infer. *v. Gudden*'s.
SS sind die Sehstrahlungen,
Tr = Tractus opticus,
Ch = Chiasma,
No = Nerv. opticus.

Das Schema Taf. I und I a erläutert also die Entstehung absolut congruenter inselförmiger Defekte, und die Entstehung absolut congruenter incompleter homonymer Defekte im Verhältnisse von $^1/_3$ zu $^2/_3$ der absoluten Defektgrössen; ferner nach der Organisation von R. O. W. (bei Ausfall von L. O. W.) die s. g. typischen homonymen Hemianopsien mit der Lage der Trennungslinie der Gesichtsfeldhälften im verticalen Meridiane; und bei Ausfall von R. O. W. die completen homonymen Hemianopsien mit congruenter überschüssiger Gesichtsfeldpartie, wie in Figur 59 (Taf. XVI) aus *Förster*'s Beobachtung (für diese Figur dürften in L. O. W. in der Fascikelfelderreihe A I die zwei punktirten Haken und Kreuze nicht vorhanden sein).

Das Schema Taf. I dient auch, da die einzelnen Empfindungskreise Zwischenräume zwischen sich lassen, zur Erklärung incompleter ähnlicher homonymer hemianop. Defekte, unter der

Voraussetzung, dass die Reihen weiss gelassener Zwischenräume zwischen den durch Zahlen, Buchstaben, Strichen und Punkten markirten Fascikelfeldern, durch Empfindungskreise ausgefüllt wären, die nicht ganz die regelmässige Anordnung, wie die Felder eines Schachbrettes zeigten.

Hinsichtlich des Gebrauchs dieses Schemas zeichnet man beliebige congruente oder sehr ähnliche homonyme hemianop. Defekte in das Gesichtsfeldschema X Taf. Ia ein, um mit Hilfe der die entsprechenden Radien der homonymen rechten oder linken Gesichtsfeldhälften eines jeden Auges bezeichnenden grossen lateinischen Buchstaben und römischen Ziffern resp. eingeklammerten kleinen lateinischen Buchstaben und eingeklammerten Zahlen, die betroffenen in gleicher Weise bezeichneten Fascikelfelderreihen in O. W. aufzusuchen. So würde z. B. (Gesichtsfeld X, Taf. Ia) der Defekt der Radien (e) (f) der temporalen Gesichtsfeldhälfte des rechten Auges und der Defekt der Radien (5) (6) der nasalen Gesichtsfeldhälfte des linken Auges einer Funktionsstörung der Netzhautradien (e) und (f) der nasalen Retinahälfte des rechten, und einer Funktionsstörung der Netzhautradien (5) und (6) der temporalen Netzhauthälfte des linken Auges entsprechen, hervorgebracht durch eine Vernichtung der Fascikelfelderreihen (e) (5) und (f) (6) in L. O. W., gleich der Beobachtung Fig. 60 von *Schweigger*, allerdings unter der Voraussetzung, dass in R. O. W. auch überschüssiges Gesichtsfeld vorhanden sei, weil der Defekt den Fixationspunkt nicht erreicht.

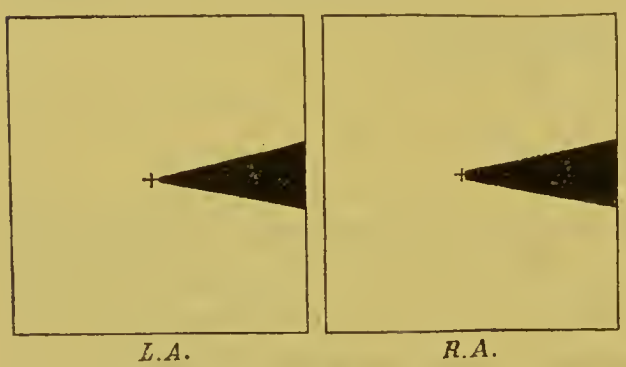

Fig. 60.

Für die grosse Reihe individueller Abweichungen von dem Organisationstypus des Schema Taf. I ist es unmöglich, jeder einzelnen Form durch ein besonderes Schema gerecht zu werden. Da, wie vorhin hervorgehoben, diese Schemata nur Giltigkeit

in prinzipieller Hinsicht beanspruchen, so genügt es durch je ein Schema die Formen zunehmender Unähnlichkeit bis zur regionären Trennung der Fascikelfelder zu veranschaulichen.

In Tafel I finden wir demnach bei Organisation gleichmässiger Fascikelfeldermischung ein Schema für congruente und sehr ähnliche inselförmige und incomplete Defekte.

In Tafel II L. O. W. finden wir ein Schema der ungleichmässigen Fascikelfeldermischung für die Formen zunehmender Unähnlichkeit der Gesichtsfelddefekte; dabei in Gesichtsfeldschema Z Taf. II a, ein solches für jene Form überschüssigen Gesichtsfeldes, bei welcher die Trennungslinie auf beiden Augen in ungleichem Abstande (vgl. pag. 14) von dem verticalen Meridiane und dem Fixationspunkte verläuft, bedingt durch die Organisation der überschüssigen Region in L. O. W. Klinisch werden diese Verhältnisse durch die Figuren 39 und 6 (Taf. XII und V) aus *Förster*'s Beobachtung demonstrirt.

R. O. W. Tafel II stellt ein Schema für die regionäre Trennung der Fascikelfelder dar.

Zwischen Schema Taf. I und R. O. W. Taf. II bewegen sich gewissermassen die Varianten der Organisation des optischen Wahrnehmungszentrums in unzählichen individuellen Abstufungen.

Selbstverständlich ist die überschüssige Gesichtsfeldpartie bei den Formen ungleichmässiger Fascikelfeldermischung ebenfalls incongruent.

Fällt auf Taf. II R. O. W. oder L. O. W. allein aus, dann entsteht complete homonyme Hemianopsie, und zwar beim alleinigen Bestehen von R. O. W. im Verhältnisse der absoluten Defektgrössen von $^1/_3$ zu $^2/_3$, weil die Trennungslinie der Gesichtsfeldhälften im verticalen Meridiane liegt.

Fällt R. O. W. aus, dann tritt ebenfalls complete homonyme Hemianopsie auf, aber nicht in dem Verhältnisse der Defektgrössen von $^1/_3$ zu $^2/_3$, weil die überschüssige Gesichtsfeldpartie auf beiden Augen von ungleicher Flächenausdehnung ist, und dadurch beeinflussend auf die absolute Defektgrösse der beiden ausgefallenen Gesichtsfeldhälften wirkt.

Der Unterschied in der Organisation dieser einzelnen Schemata betrifft nur das Gebiet der Fascikelfeldermischung.

Das periphere Areal zeigt durchweg nur gekreuzte Fascikelfelder. Wird dieses Areal mit zerstört, so wächst demnach die absolute Defektgrösse der jeweiligen temporalen Gesichtsfeldhälfte.

Wir legen nun im Folgenden eine Reihe von Gesichtsfeldaufnahmen vor, beginnend mit Defekten von absoluter Congruenz und absteigend bis zu den Formen absoluter Unähnlichkeit und werden dieselben aus einheitlichen Heerden in R. O. W. oder L. O. W. unserer beigegebenen Tafeln nach der auf pag. 86 angegebenen Methode erklären. Der Einfachheit halber nehmen wir vorerst an, dass alle hemianop. Defekte, die hier zur Betrachtung herangezogen werden, corticaler Natur seien.

Erste Gruppe.

Hieher gehören:

Absolut mathematisch congruente inselförmige und incomplete sectorenförmige Defekte. — Complete homonyme Hemianopsie und solche mit congruenter überschüssiger Gesichtsfeldpartie. Obwohl die absolute Defektgrösse beider Hälften im Verhältnisse von $^1/_3$ zu $^2/_3$ steht, sind die beiden letzteren Formen wegen der Congruenz der überschüssiger Gesichtsfeldpartie hierher zu rechnen. Das Gebiet der Fascikelfeldermischung ist nach dem Typus der schwarzen und weissen Felder des Schachbrettes geordnet.

Figur 1 mathematisch congruenter inselförmiger Defekt. Ist man gewillt, in diesem Falle die zwischen dem verticalen Meridiane und dem Defekte liegende Gesichtsfeldpartie nicht als überschüssiges Gesichtsfeld anzuerkennen (was ja bei einem so kleinen Defekte immerhin seine Berechtigung hat), so würde dieser Defekt in L. O. W. Taf. I in der maculären Region von den Fascikelfelderreihen: (b) (2), (c) (3), (d) (4), (e) (5), (f) (6), (g) (7) mehrere Punkte und Striche bedecken. Die genaue Begrenzung desselben ist, weil im Interesse der Uebersichtlichkeit die Empfindungskreise der maculären Partie mit zu wenig Strichen und Punkten markirt ist, bei der Kleinheit des Defektes hier nicht durchzuführen. Höchst wahrscheinlich ist aber die zwischen verticalem Meridian und dem Defekt erhaltene Gesichtsfeldpartie als überschüssiges Gesichtsfeld anzusprechen. Dann würde der Heerd in L. O. W. von der Fascikelfelderreihe (a) (1), (b) (2), (c) (3)

sämmtliche ausgezogene Striche und Punkte, von (d) (4) nur die 4 zentralen, von (e) (5) nur die 3 zentralen, von (f) (6) und (g) (7) nur die zwei zentralen Striche und Punkte bedecken.

Figur 4 (Taf. IV) incompleter homonymer linksseitiger Defekt, im Verhältnisse der absoluten Defektgrösse von $^2/_3$ zu $^1/_3$, weil derselbe die Peripherie erreicht. — Die überschüssige Gesichtsfeldpartie ist congruent. Der Defekt umfasst in R. O. W. die Fascikelfelderreihen

K X	bis zum	ersten	Punkt	inclusive, von der peripheren Region ab gerechnet.
I IX	„ „	zweiten	Strich	
H VIII	„ „	dritten	Punkt	
G VII	„ „	zweiten	Strich	
F VI	„ „	ersten	Punkt	

Die Grenze des Heerdes verläuft in R. O. W. zwischen den Fascikelfelderreihen F VI und E V bis zum peripheren Ende dieses optischen Wahrnehmungszentrums.

Figur 60 vorhin pag. 86 schon beschrieben.

Figur 59 (Taf. XVI) complete linksseitige homonyme Hemianopsie. Absolute Defektgrösse = $^2/_3$ zu $^1/_3$, mathematisch congruente überschüssige Gesichtsfeldpartie. R. O. W. Taf. I total zerstört. In L. O. W. Fascikelfelderreihe A I sind die Kreuze und Haken als nicht vorhanden anzunehmen.

Figur 21 (Taf. IX) überschüssige congruente Gesichtsfeldpartie auf pag. 84 unten beschrieben.

Figur 81 (Taf. XXII) congruente überschüssige Gesichtsfeldpartie (dieselbe müsste in R. O. W. hinzugedacht werden). In L. O. W. sind sämmtliche Fascikelfelderreihen von (d) (4) incl. bis (k) (10) incl. zerstört.

Zweite Gruppe.

Sehr ähnliche inselförmige homonyme hemianop. Defekte. Die überschüssige Gesichtsfeldpartie ist ähnlich, aber nicht congruent.

Bezüglich des Areals der Fascikelfeldermischung tritt Ungleichmässigkeit auf, indem auf einzelnen Fascikelfelderreihen, die gleichartigen Fascikelfelder hie und da zusammenhängende

Inseln bilden, gleichsam als wenn auf dem Schachbrette zwischen Feldern der gewöhnlichen Anordnung vereinzelte Gebiete vorhanden wären, in welchen mehrere schwarze Felder und dann wieder mehrere weisse Felder unmittelbar aneinander stossen würden.

Legt man die homonymen Gesichtsfeldhälften, Meridian auf Meridian passend, zusammen, projicirt man mit anderen Worten die inselförmigen resp. incompleten Defekte auf einander, so wird man finden, dass bei dieser Gruppe das grösste Defektareal an einer und derselben Stelle des binoculären Gesichtsfeldes liegt und dass es beiden Gesichtsfeldhälften gemeinschaftlich ist, wie z. B. Figur 49 pag. 79 Projektion der Defekte Figur 50 (Taf. XIII) dies zeigt. Innerhalb dieses gemeinschaftlichen Defektareals kann nun entweder gleichmässige Fascikelfeldermischung bestehen, oder es liegen kleine inselförmige Areale gekreuzter Fascikelfelder neben solchen ungekreuzter, und dazwischen wieder Bezirke mit gleichmässiger Fascikelfeldermischung.

Die folgenden Gesichtsfeldaufnahmen lassen sich ebenfalls aus Schema Taf. I erklären, jedoch, wie vorhin hervorgehoben, unter der Voraussetzung, dass zwischen den Netzhaut- resp. Gesichtsfeldmeridiane und demgemäss auf dem weissen Gebiet zwischen den Fascikelfelderreihen in O. W. ebenfalls Fascikelfelderreihen als vorhanden gedacht werden müssen, die in der eben angedeuteten Weise durch Inseln von gleichartigen Fascikelfeldern des gekreuzten und ungekreuzten Stranges ausgefüllt sind.

Figur 35 (Taf. XI). Sehr ähnliche inselförmige linksseitige homonyme hemianop. Defekte. Es besteht Hemianopsia homonyma duplex. Die rechten Gesichtsfeldhälften sind völlig ausgefallen. Es ist überschüssiges Gesichtsfeld in der Macularregion nach dem Typus Gesichtsfeldschema W Taf. Ia vorhanden, und ist die überschüssige Partie des rechten Auges sehr ähnlich der des linken.

Der Heerd würde in der intermediären und maculären Region von R. O. W. Taf. I liegen und würde sich erstrecken in der Fascikelfelderreihe:

K X von der Zahl 91 incl. der peripheren Region bis zum vierten Strichpunkte incl. der maculären Region.

I IX von der Zahl 86 incl. bis zum vierten Strichpunkte incl.
H VIII von φ incl. bis zum vierten Strichpunkte incl.
G VII von 71 incl. der intermediären Region bis zum vierten Strichpunkt incl. der macul. Region.
F VI von 60 incl. der intermediären Region bis zum dritten Strichpunkte incl. der maculären Region.

Figur 51 (Taf. XIV) incomplete linksseitige homonyme Hemianopsie.

Der Heerd würde in R. O. W. Taf. I liegen und sich erstrecken in den Fascikelfelderreihen

K X von h über die ganze maculäre Region.
I XI „ 87 „ „ „ „ „
H VIII „ 80 „ „ „ „ „
G VII „ 73 „ „ „ „ „
F VI „ 62 „ „ „ „ „
E V, D IV, C III, B II, A I } total vernichtet.

Wäre der Heerd von Figur 22 (Taf. IX) cortical gelegen, so würde er in R. O. W. Taf. I ausschliesslich die maculäre Region betreffen und von dieser in der Fascikelfelderreihe E V alles ausser dem ersten Strichpunkt von der intermed. Region aus gerechnet, D IV die ganze maculäre Fascikelfelderreihe, von C III die drei zentralen Strichpunkte, von B II den zentralen Strichpunkt ausser Funktion gesetzt haben.

Figur 5 (Taf. V) zeigt bei completer homonymer rechtsseitiger Hemianopsie eine sehr ähnliche überschüssige Gesichtsfeldpartie.

Dritte Gruppe.

Aehnliche homon. hemianop. Gesichtsfelddefekte.

Figur 31 (Taf. X) inselförmiger rechtss. homon. hemianop. Gesichtsfelddefekt. Der Heerd liegt in L. O. W. Taf. II und umfasst in der Fascikelfelderreihe (e)(5): δ. γ 52, 51 und in der Fascikelfelderreihe (f)(6): 63 und 62.

Figur 50 (Taf. XIII) homon. inselförm. rechtss. hemianop. Gesichtsfelddefekt.

Der Heerd in L. O. W. Taf. II erstreckt sich in der Fascikelfelderreihe

(e)(5) von 49 incl. bis zum zweiten zentralen Strichpunkte,
(d)(4) „ 35 „ „ „ dritten zentralen Striche,
(c)(3) „ 25 „ „ „ ersten Striche von der intermediären Region ab gerechnet,
(b)(2) „ 15 „ „ „ ersten Striche von der intermediären Region ab gerechnet.

Figur 53 (Taf. XIV) linksseitige incomplete homonyme hemianop. Defekte.

Zur Demonstration der Lage des Heerdes müssen wir in diesem Falle die Organisation von L. O. W. Taf. II auf R. O. W. übertragen. Wir müssten also annehmen, dass in der gleichen Defektform die homonymen rechten Gesichtsfeldhälften eines jeden Auges getroffen wären. Er würde dann den Heerd L. O. W. Taf. II ganz bedecken mit Ausnahme der peripheren und intermediären Region der Fascikelfelderreihen

(a)(1) von 1 peripher bis b incl.
(b)(2) „ 10 „ „ k „
(c)(3) „ 20 „ „ q „
(d)(4) „ 31 „ „ *v* „
(e)(5) „ 43 „ „ *γ* „

Figur 3 (Taf. IV) zeigt eine complete rechtsseitige homon. Hemianopsie mit ähnlicher überschüssiger Gesichtsfeldpartie.

Vierte Gruppe.

Weniger ähnliche Defekte.

Figur 52 (Taf. XIV) rechtsseitiger incompleter homon. hemianop. Gesichtsfelddefekt.

Heerd Taf. II nimmt das ganze L. O. W. ein mit Ausnahme der Fascikelfelderreihen

(a)(1) von 1 bis d incl.
(b)(2) „ 10 „ i „
(c)(3) „ 20 „ 23 „
(d)(4) „ 31 „ 32 „

Figur 34 (Taf. X) rechtsseit. homon. inself. hemianop. Defekt. Derselbe erstreckt sich Taf. II L. O. W. über die Fascikelfelderreihen:

(i)(9) vom 2. Punkte der mac. Region incl. bis 88 incl.
(h)(8) „ „ „ „ „ „ „ „ 82 „
(g)(7) „ 3. Striche „ „ „ „ „ 72 „
(f)(6) „ 4. „ „ „ „ „ „ 62 „
(e)(5) „ 3. „ „ „ „ „ „ 53 „
(d)(4) „ 3. Punkt „ „ „ „ „ y „
(c)(3) „ 3. Strich „ „ „ letzten Punkt incl.

Figur 54 (Taf. XV) incomplete linkss. homon. Hemianopsie. Heerd in R. O. W. (L. O. W. muss aber seiner Organisation nach, um eine Zeichnung zu sparen, hier zum Schema dienen). Der Heerd hat das ganze Wahrnehmungszentrum zerstört mit Ausnahme eines Gebietes, welches das Fascikelfeld

(i)(9) von der Peripherie bis 87 incl.
(h)(8) „ „ „ „ ψ „
(g)(7) „ „ „ „ 68 u. 69 bis 73 incl. umfasst.

Figur 57 (Taf. XVI) linksseitiger incompl. homon. hemianop. Defekt, hauptsächlich das periphere Gesichtsfeldareal umfassend. Der Heerd sitzt in R. O. W., zu seiner Erklärung muss jedoch L. O. W. seiner Organisation nach dienen. Es sind ausser Funktion gesetzt die Fascikelfelderreihen Taf. II

(a)(1) 1
(b)(2) 10 bis i incl.
(c)(3) 20 „ q „ (in L. O. W. müsste jedoch das Fascikelfeld q zwischen 24 und 25 stehen)
(d)(4) 31 „ *v* „
(e)(5) 43 „ 50 „

Figur 55 (Taf. XV) linksseitige fast complete homon. Hemianopsie, ähnliches überschüssiges Gesichtsfeld. Der Heerd hat R. O. W. (L. O. W. Taf. II muss seiner Organisation nach, dafür eintreten, ganz zerstört mit Ausnahme der Fascikelfelder

20 21 der Fascikelfelderreihe (c)(3)
31 32 „ „ (d)(4)

Vielleicht sind an dem maculären Areale auch noch einige Fascikelfelder intakt.

Figur 56 (Taf. XV) linksseitige incomplete homonyme Hemianopsie (inselförmige Partie erhalten gebliebener Gesichtsfelder). Taf. II L. O. W. ist zerstört bis auf ein Areal, welches die Fascikelfelderreihe

(e) (5) von 43 bis β incl.
(d) (4) „ 31 „ v „

umfasst. — Es besteht dabei noch funktionelle Störung der Sehsphäre, welche sich durch conzentrische Einschränkung des Gesichtsfeldes und der erhaltenen Inseln bekundet.

Figur 40 (Taf. XII) inselförmiger linksseitiger homon. hemianop. Gesichtsfelddefekt. Heerd in R. O. W. Die Erklärung des Defekts muss hier von der Organisation von L. O. W. hergeleitet werden.

Der Heerd erstreckt sich von dem maculären Areale ausgerechnet in der Fascikelfelderreihe

(k) (10) vom ersten bis zum 4. Punkte incl.
(i) (9) über das ganze macul. Areal bis zum vorletzten Punkte incl.
(h) (8) „ „ „ „ „ „ „ „ „ „
(g) (7) „ „ „ „ „ „ „ „ „ „
(f) (6) „ „ „ „ „ „ „ „ „ „
(e) (5) „ „ „ „ „ bis 54
(d) (4) „ „ „ „ „ „ 42
(c) (3) „ „ „ „ „ „ 30
(b) (2) „ „ „ „ „
(a) (1) über die 3 ersten Striche.

Bei diesem Gesichtsfeld geht auf dem rechten Auge die Trennungslinie durch den Fixationspunkt, verläuft aber schief und reicht nach unterhalb des Fixationspunktes nicht bis an den verticalen Meridian heran, vergleiche pag. 23. Auf dem linken Auge ist überschüssiges Gesichtsfeld vorhanden, welches den bis zur verticalen Trennungslinie verlaufenden Defekt maskirt.

Figur 62 (Taf. XVII) rechtsseitiger homonymer inselförmiger hemianop. Gesichtsfelddefekt.

Heerd in L. O. W. Taf. II. Der Heerd umfasst in den Fascikelfelderreihen

(k) 10) die maculäre Partie bis 92 incl.
(i) (9) „ „ „ „ 87 „
(h) (8) „ „ „ „ 79 „
(g) (7) „ „ „ „ ϱ „
(f) (6) „ „ „ „ λ „
(e) (5) „ „ „ „ ζ „
(d) (4) „ „ „ bis 4. Strich incl.
(c) (3) „ „ „ „ 3. „ „
(b) (2) „ „ „ „ „ „ „
(a) (1) „ „ „ „ „ „ „

Fünfte Gruppe.

Während bei der ersten Gruppe innerhalb des Gebietes der Fascikelfeldermischung die einzelnen corticalen Empfindungskreise wie die Felder eines Schachbrettes vertheilt waren, sahen wir bei der zweiten Gruppe schon kleine Areale gekreuzter Fascikelfelder in dem sonst nach dem eben genannten Typus organisirten optischen Wahrnehmungszentrum auftreten, wie dies aus der Projektionsfigur der homonymen Defekte 48 pag. 79 (Gesichtsfeldfigur 35, Taf. XI) nachzuweisen ist. Wir sehen hier die punktirte homonyme nasale auf die mit ausgezogenen Linien dargestellte homonyme temporale Gesichtsfeldhälfte projicirt, und finden die bei weitem grösste Fläche des schraffirt gehaltenen Defekts beider Gesichtsfeldhälften zusammenfallend und sich deckend. An der oberen Defektgrenze liegt jedoch ein kleines längliches Areal, lediglich aus gekreuzten Fascikelfeldern bestehend, weil dasselbe über die zum ungekreuzten Bündel gehörige punktirte obere Defektgrenze hinausragt. Daneben liegt ein kleines, nur dem ungekreuzten Bündel zugehöriges Areal von Fascikelfeldern, daneben wieder ein grösseres, welches nur aus gekreuzten Fascikelfeldern besteht, und abwärts von diesem wieder ein kleines aus ungekreuzten Fascikelfeldern bestehend. — Ferner sahen wir die durch diese Inseln ungemischter Fascikelfelder auftretenden Areale an Grösse zunehmen und dadurch, wie in der dritten Gruppe, eine Steigerung der Unähnlichkeit homonymer incompl. hemianop. Defekte bewirken. Die Projektionsfigur 49 pag. 79 (Gesichtsfeldfigur 50,

Taf. XIII) zeigte neben kleinen Arealen ungemischter Fascikelfelder grosse Inseln, welche entweder ganz aus gekreuzten oder ganz aus ungekreuzten Fascikelfeldern bestehen.

In der vierten Gruppe vergrössern sich diese Areale immer mehr und in der fünften Gruppe erweitern sich, siehe Projektionsfigur 63 (Gesichtsfeldfigur 64 Taf. XVII), diese Flächen ungemischter Fascikelfelder zu grösseren Sectoren, bis schliesslich das ganze optische Wahrnehmungszentrum aus zwei Regionen besteht (siehe R. O. W. Taf. II) aus einem Areale ungekreuzter Fascikelfelder, und aus einem der ganzen temporalen Gesichtsfeldhälfte entsprechenden Areale gekreuzter Fascikelfelder, gleichsam als wenn die eine Hälfte des Schachbrettes lediglich aus dunkelen, die andere Hälfte lediglich aus hellen Feldern bestünde. Dieses Schema würde conform dem Schema *Jatzow*'s (Figur 37 pag. 69 sein, mit der Einschränkung, dass bei Letzterem keine Rücksicht auf das Areal für das überschüssiges Gesichtsfeld genommen ist. Dieser Umstand und das Bestehen einer Fixationsfläche anstatt eines Fixationspunktes unterscheidet dasselbe auch vom Schema *Wernicke*'s (Figur 28 pag. 62).

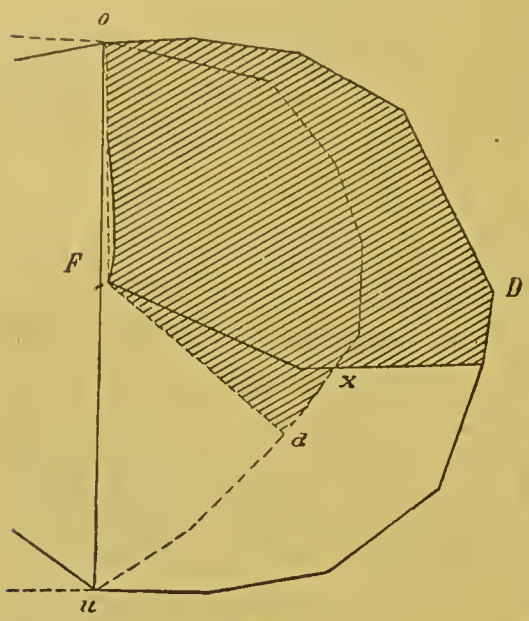

Fig. 63.

Figur 64 (Taf. XVII) erklärt sich aus einem Heerd in L. O. W. Taf. III und zwar sind die Fascikelfelderreihen

(k) (10)
(i) (9)
(h) (8)
(g) (7)
(f) (6)
(e) (5)

} total zerstört,

in der Fascikelfelderreihe (d) (4) erstreckt sich der Heerd vom Beginne des ersten Striches bis zu *v*.

Figur 12 (Taf. VII) linksseitige complete homon. Farbenhemianopsie, incompleter absoluter linkss. homon. Gesichtsfelddefekt. Der Heerd liegt in R. O. W. Taf. II und hat die ganze oberste Rindenschicht für die Erregung des Farbensinns ausser Funktion gesetzt, daher die complete Farbenhemianopsie der rechten Retinahälften eines jeden Auges. Dabei hat der Heerd die Rinde der Region der ungekreuzten Fascikelfelder ganz durchsetzt mit Ausnahme der Fascikelfelderreihen

K	X	von	g	incl.	die	ganze	macul.	Partie
I	IX	„	b	„	„	„	„	„
H	VIII	„	τ	„	„	„	„	„
G	VII	„	ν	„	„	„	„	„
F	VI	„	η	„	„	„	„	„
E	V	„	α	„	„	„	„	„
D	IV	„	y	„	„	„	„	„
C	III	„	t	„	„	„	„	„
B	II	„	p	„	„	„	„	„
A	I	„	h	„	„	„	„	„

In der Region der gekreuzten Fascikelfelder hat er ebenfalls bei den Fascikelfelderreihen

L	IX	von	84	bis	1	Punkt incl.
H	VIII	„	76	„	2	„ „
G	VII	„	72	„	1	„ „

die ganze Rinde durchsetzt und dabei die eben genannten Bezirke zum Wegfall gebracht. In Folge dieses Durchsetzens der Rinde an zwei Stellen ist im Gesichtsfelde ein incompleter absoluter homon. hemian. Defekt von grösster Unähnlichkeit aufgetreten.

Figur 65 (Taf. XVIII) complete homon. rechtss. Farbenhemianopsie, incompleter absoluter einseit. hemianop. Gesichtsfelddefekt für Licht, Formen und Farben.

Der Heerd in L. O. W. Taf. III hat die Rindenschichte für Farben völlig ausser Funktion gesetzt. In den folgenden Fascikelfelderreihen

(k)(10) g und h incl.
(i)(9) b bis letzten maculären Strich incl.
(h)(8) τ „ „ „ „ „
(g)(7) Das Fascikelfeld υ

ist der Heerd tiefer gedrungen und hat die ganze Rinde des optischen Wahrnehmungszentrums durchsetzt.

Figur 66 (Tafel XVIII) complete linksseitige Farbenhemianopsie, incompleter absoluter hemianop. Defekt der linken Hälfte des rechten Auges. Heerd in R. O. W. Tafel II hat die Rindenschichte für Farbenempfindung ganz ausser Funktion gesetzt. In den folgenden Fascikelfelderreihen

A I von a bis zum dritten mac. Striche incl.
B II „ i „ „ „ „ „ „
C III „ q bis u incl.

ist der Heerd tiefer gedrungen und hat die ganze Rinde durchsetzt.

Figur 67 (Taf. XVIII) rechtsseitiger incompleter homon. hemianop. Gesichtsfelddefekt.

Der Heerd in L. O. W. Taf. III hat die Rindenschichte für Farbenempfindung in folgenden Fascikelfelderreihen

(k)(10) vom letzten maculären Strich bis 90 incl.
(i)(9) „ „ „ „ „ 84 „
(h)(8) von ψ bis τ incl. und von 81 bis 76 incl.
(g)(7) „ π „ ν „ „ „ 73 „ 66 „

ausser Funktion gesetzt. Dabei hat er die ganze Rinde durchsetzt an der Stelle $\psi\ \chi$ der Fascikelfelderreihe (h)(8) in der Region ungekreuzter Fascikelfelder, und in der Region gekreuzter Fascikelfelder in den Fascikelfelderreihen:

(k)(10) vom zweiten maculären Punkte bis 94 incl.
(i)(9) „ „ „ „ „ 88 „
(h)(8) von 81 bis 79 incl.
(g)(7) „ 73 „ 72 „

Figur 68 (Taf. XIX). Der bekannte Fall von *Nieden*, rechtsseitige temporale Hemianopsie nach Trepanation des linken Hinterhauptsbeines. Der Heerd umfasst von L. O. W. Taf. III die Fascikelfeldreihen:

(k) (10)	von	90	bis	fünften	Punkt	incl.
(i) (9)	„	84	„	vierten	„	„
(h) (8)	„	76	„	„	„	„
(g) (7)	„	66	„	„	„	„
(f) (6)	„	55	„	dritten	„	„
(e) (5)	„	43	„	vierten	„	„
(d) (4)	„	31	„	fünften	„	„
(c) (3)	„	20	„	„	„	„
(b) (2)	„	10	„	„	„	„
(a) (1)	„	1	„	7	incl.	

Wie aus den seitherigen Darstellungen hervorgeht, besteht

das Areal der Fascikelfeldermischung

(siehe Taf. I, II und III) in L. O. W. und R. O. W. wieder:

aus dem Gebiete für die intermediäre Gesichtsfeldzone,

aus dem maculären Felde,

aus dem Gebiete für das überschüssige Gesichtsfeld, vorausgesetzt, dass ein solches vorhanden ist.

Von dem Gebiete für die intermediäre Gesichtsfeldzone haben wir schon früher erwähnt, dass bei der Organisation gleichmässiger Fascikelfeldermischung dasselbe auch in gleichmässiger Weise gegen das periphere Areal rein gekreuzter Fascikelfelder in einer im Gesichtsfelde sichelförmigen, mit der Concavität nach dem Fixationspunkte gerichteten Linie abschliesst (siehe Figur 46 (Taf. XIII) und Figur 47 (pag. 78) zu Figur 4 (Taf. IV) gehörig).

Bei der Organisation ungleichmässiger Fascikelfeldermischung ist dagegen diese Grenzlinie nach dem peripheren Areale hin im allgemeinen von unregelmässig wechselnder Form (siehe Figur 48 (pag. 79) zu Figur 35 (Taf. XI) gehörig, und Figur 49 (pag. 79) zu Figur 50 (Taf. XIII) gehörig).

Bei der Organisation der Trennung in regionäre Fascikelfelder im strengsten Sinne, wie R. O. W. Taf. II und L. O. W. Taf. III, tauchen in jedem optischen Wahrnehmungszentrum zwei maculäre, zwei intermediäre und zwei periphere Areale als unter sich getrennte Gebiete auf.

Das maculäre Gebiet

muss in jedem optischen Wahrnehmungszentrum von relativer Mächtigkeit sein, da die einzelnen retinalen Empfindungskreise nach der macula hin immer dichter zu stehen kommen, und die Fovea centralis retinae lediglich aus Zapfen besteht.

Da nun nach den Eingangs erwähnten Untersuchungen jedem Zapfen ein corticaler Empfindungskreis (Fascikelfeld) entspricht, und wir aus der mathematischen Congruenz der Fig. 1 (Taf. IV) die Berechtigung zur Annahme einer gleichen räumlichen Ausdehnung aller einzelnen Fascikelfelder entlehnen, so muss eben, da erwiesenermassen die Zahl der Zapfen nach der Netzhautperipherie hin fortwährend abnimmt, auch das maculäre Areal die relativ grösste Fläche im optischen Wahrnehmungszentrum für sich beanspruchen. Die intermediäre Region wird dann von relativ geringerer, und das periphere Areal von geringster Flächenausdehnung sein. Demnach können wir nicht, wie schon früher erwähnt, mit *Wernicke* von einem corticalen Fixationspunkte reden, sondern wir müssen dafür ein corticales Fixationsfeld beanspruchen. In dem Schema R. O. W. Taf. I würde dieses corticale Fixationsfeld durch die dem Striche c benachbarten Fascikelfelderkolonnen dargestellt sein. Dem Areale für das überschüssige Gesichtsfeld, und der relativen Ausdehnung dieses maculären Sehfeldes der Rinde verdanken auch, wie schon früher erwähnt, jene Fälle doppelseitiger Hemianopsie, bei welchen die einen homonymen Hälften völlig in Wegfall gekommen sind und auf den anderen homonymen Hälften nur ein incompleter hemianop. Gesichtsfelddefekt besteht, das häufige Erhaltenbleiben der maculären Gesichtsfeldpartie. Auf Figur 69 (Taf. XIX) mit rechtsseitiger completer homonymer und linksseitiger homon. incompleter Hemianopsie, mit Defekt der oberen Gesichtsfeld-Quadranten sehen

wir bei überschüssigem Gesichtsfelde, abhängig von der dahingehenden Organisation des R. O. W., eine ziemliche Partie des Gesichtsfeldes rings um den Fixationspunkt noch erhalten. Diese noch funktionirende maculäre Partie im oberen Quadranten der homonymen linken Gesichtsfeldhälften verdankt ihr Bestehenbleiben lediglich der relativ grossen Flächenausdehnung des maculären Rindenfeldes. Denn besteht eine Fläche von bestimmter Ausdehnung, wie das opt. Wahrnehmungszentrum, aus 3 Abschnitten: der maculären, der intermediären und der peripheren Region, so wird ceteris paribus ein Krankheitsheerd doch immer von jener Parzelle am meisten übrig lassen, welche den grössten Flächenraum einnimmt, und dies ist eben die maculäre Region mit dem überschüssigen Gesichtsfelde, wenn ein solches vorhanden ist. Durch letzteres kann aber jene oben erwähnte maculäre Partie im linken oberen Quadranten Fig. 69 (Taf. XIX) nicht erklärt werden, da mit dem completen Ausfalle der rechten homon. Gesichtsfeldhälften auch das eventuell vorhandene überschüssige Gesichtsfeld dieser Hälften mit ausgefallen sein müsste (vergl. auch pag. 109).

Dieselbe Erscheinung zeigt Fig. 35 (Taf. XI).

Bei Fig. 36 (Taf. XI) tritt dies noch deutlicher zu Tage, indem hier bei linksseitiger completer und rechtsseitiger incompleter homon. Hemianopsie kein überschüssiges Gesichtsfeld vorhanden ist.

Die Haupttypen der überschüssigen Gesichtsfeldpartie

haben wir schematisch in den Gesichtsfeldern Taf. I a Y u. W. und Taf. II a Z nach ihrer Entstehungsweise angeführt und haben von pag. 11 bis 15 in tabellarischer Uebersicht die Häufigkeit ihres Vorkommens und ihrer verschiedenen Formen durch eine Reihe von Fällen mit Sektionsbefund bestätigt gefunden.

Wie wir aus folgenden Abbildungen: Fig. 69, 65, 62, 61, 60 (pag. 86), 59, 55, 53, 41, 35, 34, 10, 6, 4, 3, 1 (Taf. XIX, XVIII, XVII, XVI, XV, XIV, XII, XI, X, VI, V, IV) entnehmen, tritt die überschüssige Gesichtsfeldpartie in grösster Ausdehnung und

am häufigsten in der Gegend des Fixationspunktes hervor, entsprechend der relativ grossen Flächenausdehnung des corticalen Areales für die Macula lutea.

Wie vorhin erwähnt, ist aus der Congruenz der Aehnlichkeit und Unähnlichkeit der überschüssigen Partie beider homonymen Gesichtsfeldhälften die Beurtheilung der Organisation gleichmässiger oder ungleichmässiger Fascikelfeldermischung des opt. Wahrnehmungszentrums zu entnehmen.

Wie das überschüssige Gesichtsfeld überhaupt erst in der Retina durch die Verflechtung der Fasern des gekreuzten Bündels mit dem ungekreuzten, oder längs der Berührungsgrenzen des fasciculus cruciatus mit dem fascicul. noncruciatus im Sehnervenstamm zu Stande kommt, so steht auch die mehr oder weniger umfangreiche Verflechtung dieser Fasern zur Flächengrösse der überschüssigen Gesichtsfelder in direktem Abhängigkeitsverhältnisse. Wäre nun beim Schöpfungsplane jedem opt. Wahrnehmungszentrum eine bestimmte Zahl von Fascikelfeldern, die also eine corticale Flächengrösse von bestimmter Ausdehnung begreifen, zugetheilt worden, so müsste bei den mit überschüssiger Gesichtsfeldpartie begabten Individuen die Gesammtausdehnung des binoculären Gesichtsfeldes eine geringere sein, als in den Fällen, wo die Trennungslinie der Gesichtsfeldhälften, im verticalen Meridiane liegend, den Fixationspunkt durchschneidet. Denn das Uebereinanderschieben zweier Flächen von bestimmter Ausdehnung müsste dann an der verticalen Trennungslinie des binocul. Gesichtsfeldes eine Verminderung der peripheren Gesichtsfeldausdehnung nach beiden temporalen Seiten hin bewirken. Mit anderen Worten würden die Individuen mit vertical den Fixationspunkt durchschneidender Trennungslinie ceteris paribus, dann ein grösseres binoculares Gesichtsfeld haben, als jene mit überschüssiger Gesichtsfeldpartie. In der That ist auch die Ausdehnung des normalen Gesichtsfeldes eine sehr variable, ich möchte daher diese Erwägung betreffenden Falls der Berücksichtigung anempfehlen.

Bei den grossen Schwankungen im Bereiche der normalen Sehschärfe, von der, welche wir dem Uebereinkommen gemäss

als normale bezeichnen, bis zur doppelten Sehschärfe und darüber, liegt der Gedanke nahe, dass unter sonst gleichen Bedingungen Individuen mit beiderseitig überschüssigem Gesichtsfelde in der makulären Region auch mit grösserer Sehschärfe begabt sein möchten, als solche, bei welchen die Trennungslinie den Fixationspunkt durchzieht. Denn bei Menschen mit doppelt versorgter Macula, bei denen also das maculäre Areal eines jeden Auges in seinem ganzen Umfange in Relation zu jedem optischen Wahrnehmungszentrum steht, muss sich gerade die doppelte Zahl von Zapfen in die gleiche retinale Flächenbreite einschieben, als bei Individuen, deren Trennungslinie der Gesichtsfeldhälften den Fixationspunkt durchschneidet. Demzufolge müssten die Zapfen im ersteren Falle sehr viel dichter in der maculären Region und in der Fovea zusammengedrängt stehen resp. würde die Sehschärfe bei solchen Individuen vom Fixirpunkte nach der Peripherie hin nicht so rasch abnehmen, wie das bei anderen der Fall wäre. Aus der Physiologie wissen wir aber, dass dem Aneinanderrücken der Zapfen die Zunahme der Sehschärfe proportional ist, und dass die Abnahme der Sehschärfe vom Fixirpunkte nach der Peripherie hin bei einigen viel rascher, wie bei anderen erfolgt. Ebenso muss das Vorhandensein oder Fehlen einer überschüssigen Gesichtsfeldpartie auch bei der mikroskopischen Untersuchung der Zentralscotome zu Tage treten. Denn bei relativ grosser Ausdehnung der überschüssigen Gesichtsfeldpartie in der maculären Gegend muss auf dem Sehnervenquerschnitt das degenerirte Papillomacularbündel auch einen grösseren Umfang zeigen, als in jenen Fällen, wo die Trennungslinie im verticalen Meridiane den Fixationspunkt durchzieht. Und in der That variiren auch die Angaben der Autoren über die Flächengrösse dieses Bündels in auffallender Weise (siehe pag. 28).

Das Areal der überschüssigen Gesichtsfeldpartie ist für die Lokalisationslehre von allergrösster Wichtigkeit. Kleinen in der Macularregion gelegenen, inselförmigen homon. hemian. Defekten, wie in Figur 1 (Taf. IV), liegt aus den vorhin entwickelten Auseinandersetzungen jedenfalls ein relativ grosser, corticaler Defekt zu Grunde. Ist nun in der Macularregion überschüssiges Gesichtsfeld vorhanden, so sind wir, wie bei Figur 1 (Taf. IV),

gar nicht im Stande, die ganze Ausdehnung des wirklich vorhandenen Gesichtsfelddefektes im Gesichtsfelde überhaupt abzulesen, weil derselbe eben in der Richtung nach dem verticalen Meridiane hin durch die überschüssige Gesichtsfeldpartie verdeckt und maskirt wird. Höchst wahrscheinlich erstreckt sich der Defekt in Figur 1 (Taf. IV) zum mindesten bis zum verticalen Meridiane hin. Wie Figur 70 zeigt, könnte bei derartigen Fällen der Gesichtsfelddefekt doppelt so gross sein, als er bei der Untersuchung in der That gefunden wird. Figur 70 stellt einen rechtsseitigen homonym. hemianop. inself. Defekt der maculären Region am rechten Auge dar (die entsprechende Zeichnung für das linke Auge erscheint überflüssig), F bedeutet den Fixirpunkt, *v* t den verticalen Meridian. *v* m d t wäre, weil überschüssiges Gesichtsfeld vorhanden, die Trennungslinie der Gesichtsfeldhälften, wie sie wirklich bei completer rechtsseitiger homon. Hemianopsie in diesem Falle zu Tage treten würde. m D d ist der hemianop. Defekt, wie er bei der Untersuchung thatsächlich beobachtet wird. *v* μ δ t F ist die überschüssige Gesichtsfeldpartie der zum Defekt gehörigen, punktirt gehaltenen rechten Gesichtsfeldhälfte. Sie tritt als solche nicht in die Erscheinung, weil sie durch die erhalten gebliebene linke Gesichtsfeldhälfte verdeckt wird. Wir sehen, dass der der Untersuchung zugängliche Defekt D m d nur als ein Theil der Flächengrösse des ganzen Defektes D m μ δ d erscheint und somit doppelt so gross sein kann, als bei der Gesichtsfeldaufnahme überhaupt beobachtet werden konnte. Durch die intakte linke, in durchbrochener Linie dargestellte Gesichtsfeldhälfte, und die überschüssige Gesichtsfeldpartie *v* m d t derselben, ist die wahre Ausdehnung μ δ d D m des macul. inself. hemianop. Defektes eben maskirt und der Theil m μ δ d der Untersuchung unzugänglich geworden. Aus diesem Umstande könnte es sich auch ereignen, dass ein relativ grosser inselförmiger hemianopischer Defekt der maculären Region bei beiderseitig excessiv am Fixationspunkte vorhandenem überschüssigem Ge-

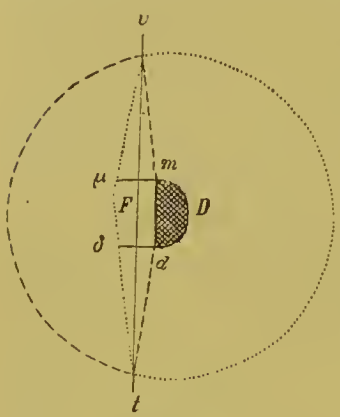

R.A.
Fig. 70.

sichtsfelde überhaupt klinisch gar nicht zur Beobachtung gelangt, wie in Figur 71. Nehmen wir an, der rechtss. maculäre inselförm. homon. hemianop. Defekt (die schraffirte Partie der Figur 71) des rechten Auges, wäre infolge eines Heerdes in L. O. W. Taf. I. entstanden, wo er alle zwischen den Pfeilern Y und W gelegenen Fascikelfelderreihen der maculären und überschüssigen Region zerstört hätte, so würden wir im Gesichtsfeldschema Y Taf. Ia einen den Inhalt des ganzen ersten Parallelkreises umfassenden Defekt erhalten, der ungefähr dem schraffirten maculären Defekte Figur 71 analog wäre. Da im Schema Y Taf. Ia linksseitige complete Hemianopsie besteht, würde bei einem Heerde der bezeichneten Stelle in L. O. W. der die ganze maculäre Partie dort umfassende Defekt unverhüllt zu Tage treten. Denkt man sich aber, wie in Figur 71, die in durchbrochenen Linien dargestellten linken Gesichtsfeldhälften erhalten und mit einem am Fixationspunkte gleichfalls excessiv überschüssigen Gesichtsfelde ausgestattet, so wird durch diese erhalten gebliebene Gesichtsfeldhälfte *v* D t c der in der Gesichtsfeldhälfte *v* D_1 t *δ* gelegene maculäre Defekt F maskirt und gelangt infolge dessen nicht zur Beobachtung. Wir hätten dann also die für die Lokalisationslehre äusserst wichtige, anscheinend paradoxe Erscheinung, dass unter gewissen Umständen ein ziemlich bedeutender Heerd im maculären Gebiete des optischen Wahrnehmungszentrums keinen klinisch konstatirbaren Gesichtsfelddefekt bewirken kann.

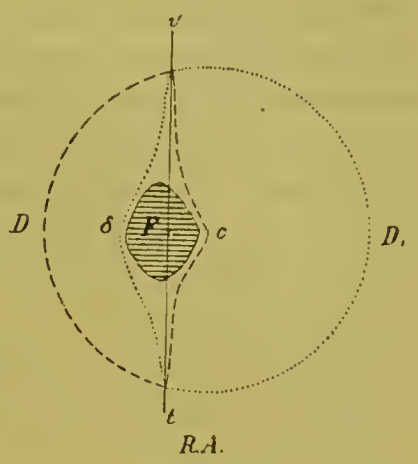

Fig. 71.

Bei den Fällen mit überschüssigem Gesichtsfelde in der maculären Region gelangt in jede Hemisphäre ein volles Bild des fixirten Gegenstandes.

Betrachten wir zunächst L. O. W. Taf. I.

Jeder leuchtende Punkt eines binocular fixirten Gegenstandes, der bei sonst normaler Augenstellung in jedem Auge einen an identischer Stelle gelegenen Zapfen trifft, wird durch zwei unmittelbar neben einander liegende Fascikelfelder in die psychische

Vorstellung von Licht übertragen. Nehmen wir an, ein leuchtender Punkt irgend welchen Gegenstandes entwürfe auf dem retinalen Empfindungskreise z (Netzhautradius (4) der temporalen Netzhauthälfte des linken Auges Taf. I) und auf dem korrespondirenden retinalen Empfindungskreise 42 (Netzhautradius (d) der nasalen Retinalhälfte des rechten Auges Taf. I) sein Bild, so würden in den Fascikelfeldern 42 z der Fascikelfelderreihe (d)(4) in L. O. W. diese beiden Bilder vor das Bewusstsein treten, und doch würde derselbe Punkt desselben fixirten Gegenstandes in dem Fascikelfelde 42 als vom rechten Auge herstammend einen etwas anderen Eindruck machen, als das Bild desselben Punktes im Fascikelfelde z, weil es mit dem rechten Auge aufgefangen unter einem etwas anderen Gesichtswinkel erscheint, als von dem linken Auge aus. Indem so das Bild eines fixirten Gegenstandes einem und demselben optischen Wahrnehmungszentrum in zweifacher, etwas von einander verschiedener Auffassung dargeboten wird, suchen wir den Grund für die Entstehung des räumlichen Sehens. Bei Individuen mit überschüssigem Gesichtsfelde in der maculären Region legt also das opt. Wahrnehmungszentrum einer jeden Hemisphäre der Psyche ein volles Gesammtbild eines jeden Gegenstandes vor, wobei ein jeder empfundene Lichtpunkt in jedem einzelnen Wahrnehmungszentrum in doppelter Hinsicht der Beurtheilung unterworfen ist. Durch die gewohnte Projektion dieser Bilder an dieselbe Stelle des Raumes im Sinne der Richtungsstrahlen tritt kein Doppeltsehen auf.

Die überschüssige Gesichtsfeldpartie und die Beobachtung Förster's.

In jüngster Zeit hat *Förster* (Arch. f. Ophth. 1890) einen hochinteressanten Fall von doppelseitiger Hemianopsie beobachtet, der ihn für die Auffassung der Doppelversorgung der macula lutea neue Gesichtspunkte gewinnen liess. Es handelte sich um einen 44jährigen Beamten, der am 24. Nov. 1884 eine complete und totale rechtsseitige homonyme Hemianopsie bekam. Die Grenzlinie zwischen den Defekten und funktionirenden Theilen umging

den Fixationspunkt in beiden Gesichtsfeldern derart, dass sie im horizontalen Meridian 1—2 Grad auf die rechten Hälften hinübergriff. Ebenso lag sie eine kurze Strecke oberhalb der Horizontalen (besonders im rechten Gesichtsfelde) und unterhalb derselben (besonders im linken Gesichtsfelde) etwas nach rechts von der durch F gezogenen Senkrechten. Fünf Monate nach dem Anfalle war die Sehschärfe fast wieder zur Norm gestiegen und Patient trat wieder in sein Amt ein, das er dann 4 Jahre lang trotz des Defektes der rechten Gesichtsfeldhälften verwaltete. — Am 10. August 1889 machte Patient eine Gebirgstour, als auf dem Marsche eine neue Sehstörung eintrat, die noch am folgenden Tage zunahm, sodass er von diesem Zeitpunkte an wie ein Blinder geführt werden musste. Die Gesichtsfeldaufnahme 6 Wochen nach dem zweiten Anfalle ergab das merkwürdige Resultat, dass in jedem Gesichtsfelde nur ein ausserordentlich kleiner Theil noch funktionirte. Dieser kleine Theil hatte im horizontalen Meridiane jedes Gesichtsfeldes nach rechts von F eine Ausdehnung von ca. 1 °, nach links von F 2 °, nach unten von F in verschiedenen Meridianen auch 2 °, nach unten rechts 2½ °. Nach oben vom horizontalen Meridiane fehlte das Gesichtsfeld vollständig. Der Farbensinn in diesem kleinen Gesichtsfelde war völlig erloschen. Die Sehschärfe war ½ und besserte sich später noch mehr. Der Augenspiegelbefund blieb normal. Der erste Anfall im November 1884, wie der zweite im August 1889 werden auf thrombotische Prozesse in den Gefässen der Hirnrinde zurückgeführt, zumal noch ein Verlust des Ortsgedächtnisses damit verknüpft war, der in dem Unvermögen, bekannte topographische Vorstellungen zu erwecken, klinisch sich kundgab. Zur Erklärung dieses minimalen Gesichtsfeldes kann nun nicht die Hypothese von der Doppelversorgung der macula lutea herangezogen werden. Denn wenn die 2 ° nach rechts von F, welche nach dem zweiten Anfalle in beiden Gesichtsfeldern noch funktionsfähig blieben, nur deshalb nicht in den Defekt hineingezogen waren, weil sie gleichzeitig von Elementen des rechten tractus opticus versorgt würden, so müssten nach Vernichtung auch des rechten Occipitallappens nicht nur die beiden linken Hälften des Gesichtsfeldes, sondern auch diese kleinen Theile nach rechts von F verloren gehen und

absolute Amaurose eintreten. Theoretisch wurde seither auch angenommen, dass doppelseitige Hemianopsie völlige Blindheit zur Folge haben müsse. Dies ist nun aber hier nicht der Fall. Es ist vielmehr in beiden Gesichtsfeldern von jeder Hälfte etwas übrig geblieben und zwar in jeder Hälfte gerade der Theil, der bei Hemianopsie recht häufig nicht in den Defekt hineingezogen zu werden pflegt.

Die Hypothese *Förster*'s geht nun dahin, dass in den Occipitallappen diejenige kleine Partie, welche der schärfsten Wahrnehmung, dem direkten Sehen dient, durch reichliche Anastomosen von zweien oder mehreren Gefässkreisen aus mit Ernährungsmaterial versorgt wird. Die arteriellen Gefässnetze der Pia mater lassen dies als leicht möglich erscheinen. Wird doch auch die macula lutea von verschiedenen Arterien versorgt. Es streben von allen Seiten Aestchen zu ihr hin, von der Arteria retinae temporalis superior, temporalis inferior und den beiden Arteriae maculares. Wenn also auch das Hauptgefäss, welches den Hinterhauptslappen versorgt, thrombosirt und somit die Rinde in weitem Umfange von der Stoffzufuhr abgeschnitten ist, so dürfte gerade die Stelle des schärfsten Sehens doch Nahrungsmaterial von einem zweiten Gefässgebiete aus erhalten, ihre Funktion somit gewahrt bleiben.

Auf diese Weise erkläre sich ungezwungen die bei Hemianopsie so häufige Abweichung der Trennungslinie nach der defekten Seite hin.

Die Besserung der Sehschärfe bis zur Norm, die sich nach dem ersten Anfalle allmählich ausbildete, würde nicht durch Eintreten der rechten Hemisphäre für die linke (etwa in Folge der Mischung der Elemente im Zentrum der macula lutea) zu erklären sein, sondern durch die allmählich vollkommenere Ausbildung des erhalten gebliebenen Capillarnetzes an der bevorzugten Stelle des linken Occipitallappens.

Wenn diese Erklärung für einseitige Hemianopsie angenommen werde, so liegt kein Grund vor, sie nicht auch für den sehr seltenen Fall einer doppelseitigen Hemianopsie gelten zu lassen und wir würden es hier zu thun haben mit Thrombosirung der Hauptarterien in beiden Occipitallappen, bei der die Stellen

des schärfsten Sehens, in Folge ihrer Bevorzugung durch Anastomose, des Ernährungsmaterials nicht gänzlich beraubt würden. Es konnten somit sowohl von den rechten als von den linken Hälften der beiden Gesichtsfelder kleine zentrale Theile in nächster Nähe von F in Funktion bleiben.

Für die Diagnose des Sitzes eines Heerdes, welcher Hemianopsie bewirkte, könnte ferner die Folgerung gezogen werden, dass, wenn bei Hemianopsie die Trennungslinie direkt durch F geht, anzunehmen sei, der Sitz des Heerdes wäre mit Wahrscheinlichkeit nicht in der Hirnrinde, sondern in der Bahn des Tractus opticus selbst zu suchen. Das Fehlen der Papillenreaction bei Beleuchtung der defekten Retinalhälften würde diese Diagnose stützen.

Die erste These *Förster*'s, dass die bei homonymer Hemianopsie so häufige Abweichung der Trennungslinie nach der defekten Seite hin nicht auf einer Vermischung der Elemente beider Tractus opt. in der Retina, sondern auf der günstigen Gefässversorgung der Stelle des schärfsten Sehens in der Occipitalrinde beruhe, hat sehr viel Wahrscheinlichkeit für sich und mag eine grosse Rolle bezüglich der Abweichung der Trennungslinie vom Fixirpunkte spielen. Die Lehre von der Doppelversorgung der Macula kann jedoch durch diesen Befund nur modificirt, aber nicht erschüttert werden, da die folgenden Fälle mit Sektionsbefund unabweisbar das Vorhandensein einer überschüssigen Gesichtsfeldpartie bezeugen.

In meiner Beobachtung Figur 5 (Taf. V) handelte es sich um eine homonyme rechtsseitige Hemianopsie. Die Trennungslinie verlief bei allen Untersuchungen 4 Grade vom Fixationspunkte entfernt. Die Sektion liess eine Atrophie der ganzen optischen Leitung in der linken Hemisphäre von der Rinde bis inclusive der primären Zentren erkennen.

Ferner bekam im Falle *Nothnagel* (Top. Diagn. d. Gehirnkrankh.) ein 51jähriger Mann eine rechtsseitige Hemianopsie, annähernd auf der Mittellinie abschneidend. Bei der Sektion fand sich der ganze linke Occipitallappen in der ganzen Dicke erweicht.

Auch die Abweichung der Trennungslinie nach der defekten Seite in den Fällen von temporaler Hemianopsie wie solche z. B. von *Schöler* und *Uhthoff* (Beiträge zur Pathologie der Sehnerven 1884, pag. 63) abgebildet sind, und wie wir pag. 15 dieser Arbeit in tabellarischer Uebersicht die einschlägigen Fälle zusammengestellt finden, können nicht anders als durch das Vorhandensein einer überschüssigen Gesichtsfeldpartie erklärt werden. Namentlich die Abbildungen *Schöler*'s und *Uhthoff*'s sprechen dafür.

Die weitere Folgerung *Förster*'s, dass, wenn bei Hemianopsie die Trennungslinie direkt durch den Fixationspunkt gehe, anzunehmen sei, der Sitz des Heerdes sei mit Wahrscheinlichkeit nicht in der Hirnrinde, sondern in der Bahn des tractus opticus selbst zu suchen, steht mit den folgenden Fällen von Hemianopsie mit Sektionsbefund nicht im Einklange.

Mohr beschreibt (Arch. f. Ophth. XXV. 2. 48) einen Fall von rechtsseitiger Hemianopsie, deren Trennungslinie am Fixationspunkte vorbeizog. Bei der Sektion wurde ein wallnussgrosser Tumor am Türkensattel gefunden, der das Chiasma und den linken Opticus stark abgeplattet, den rechten mehr zur Seite gedrängt hatte. Hinter und über dem Tumor zwei Cysten, von denen die eine sich gegen den linken Thalamus erstreckte. Der Tumor greift auf den linken Tractus über. Das Chiasma wenig abnorm.

Marchand veröffentlicht (A. f. O. XXVIII 2) einen Fall von linksseitiger Hemianopsie auf den oberen Quadranten beschränkt. Die Trennungslinie entfernt sich schon in der Peripherie vom verticalen Meridiane und bleibt am 10. Parallelkreis, etwa 4 Grade von derselben entfernt. Die Sektion zeigte ein Gliom des rechten Schläfenlappens; der rechte tractus opticus war durch Druck erweicht (vergl. Fig. 41 Taf. XII).

Im Falle *Hirschberg* (Virch. Arch. LXV 116) von Hemianopsie lat. dextra verlief die Trennungslinie der Gesichtsfeldhälften vertical, mehrere Grade vom Fixationspunkte entfernt. Es bestand ein Ausfall jeder Lichtempfindung in den rechten Gesichtsfeldhälften. Bei der Sektion wurde ein apfelgrosses Gliosarcom im linken Stirnlappen gefunden, welches auf den linken Tractus gedrückt hatte. Der linke Tractus war merklich dünner

als der rechte, er mass unmittelbar am Chiasma 4—4,5 mm, während der rechte an dieser Stelle 5—5¼ mm mass.

Ferner zeigt der Fall *Saenger-Kast* von linksseitiger Hemianopsie mit Lage der Trennungslinie im verticalen Meridiane, den Fixirpunkt durchziehend, eine nur die Rinde betreffende umschriebene Erweichung des Cuneus der rechten Hemisphäre, also eine reine corticale Hemianopsie, bei welcher doch die Trennungslinie den Fixirpunkt durchzieht.

Einen weiteren Einwand gegen die Anschauungen *Wernicke*'s und *Jatzow*'s liefern die sehr beachtenswerthen Untersuchungen *Schiele*'s (A. f. A. XVI 145). Derselbe hat systematisch Beobachtungen über die Miterregung im Bereiche homonymer Gesichtsfeldbezirke angestellt, indem er die einzelnen Meridiane einer Netzhauthälfte des einen Auges in einer bestimmten Weise ermüdete und sogleich beobachtete, welche Erscheinungen im Gesichtsfelde des entsprechenden Meridians der korrespondirenden Netzhauthälfte des anderen Auges dadurch bewirkt worden waren. Aus dem Umstande, dass das andere geschlossen gehaltene Auge in gleicher Weise die Ermüdungsfolgen zeigte, wie das direkt bei der Untersuchung ermüdete Auge, wurde der unzweideutige Beweis entnommen, dass die Ermüdung nicht in der Retina selbst, sondern in den Occipitallappen stattfindet. In der Rinde des letzteren theilt sich die Ermüdung des fascic. cruciatus gewissermassen durch Irradiation den Wurzeln des fasciculus lateralis et vice versa mit, indem wir uns denken können, dass die Endigung einer Netzhautfaser in der Rinde ihre Erregung der ihr hart nebengelagerten, gewöhnlich mit ihr durch Erziehung im engsten physiolog. Verbande stehenden Endigung der homonymen Faser des anderen Auges zukommen lässt.

„Die Ermüdung der Sehsphäre, welche durch die Gesichtsfeldaufnahme an einem Auge verursacht wird, überträgt sich gesetzmässig auf die in ihr endigenden Fasern der zweiten Netzhaut in der Art, dass stets nur homonyme Theile beider Gesichtsfelder sich eingeengt zeigen. Was die einzelnen Meridiane der Gesichtsfelder anbetrifft, so theilen sie die Ermüdung ihren

Nachbarn nicht mit. Diese Resultate führen also zu dem Schlusse, dass die einzelnen Meridiane einer Netzhauthälfte in einer gewissen physiologischen Unabhängigkeit zu einander, dafür aber in einem um so innigeren Verbande mit dem korrespondirenden Meridiane der anderen Netzhaut stehen:'

Dieser Satz von *Schiele* ist sicherlich nicht so schroff hinzustellen. Uebertragen wir ihn auf das Schema Taf. I, so könnte die Miterregung sich nur längs der einzelnen Fascikelfelderreihen fortpflanzen. Warum sollten aber die nach oben und unten angrenzenden Fascikelfelder, z. B. 31 und 35 bei dem direkt erregten Fascikelfelde 44 L. O. W. Taf. I Fascikelfelderreihe (e) (5) nicht auch mit erregt werden. Für derartige Untersuchungen liefern die Untersuchungsobjekte am Perimeter zu grosse Netzhautbilder. Wir untersuchen nicht einen Meridian, sondern strenge genommen eine ganze Menge von Meridianen, wenn wir mit dem gewöhnlichen Untersuchungsobjekte von 5 □mm auf dem Meridiane des Perimeters hinfahren. Ausserdem hat *Schiele* nur immer das Untersuchungsobjekt längs der angegebenen Meridiane des Perimeters hingeführt, bei Kontrolluntersuchungen müsste man dasselbe auch längs der Parallelkreise hinführen, um dann die Ermüdungsfiguren zu beobachten. *Schiele* ermüdete zuerst in der bekannten Weise die Netzhaut und erhielt conzentrische Gesichtsfeldeinschränkung. Dann ging er rationeller vor und ermüdete nur den nasalen Theil, dabei auf derselben Seite bleibend und sich genau an die verticale Trennungslinie haltend, ermüdete er immer mehr nur die nasale Retinalhälfte. Die nachherige Untersuchung der homonymen Gesichtsfeldhälfte des anderen Auges ergab fast genau die gleiche Ermüdungsfigur, während die andere mit der nicht ermüdeten Gesichtsfeldhälfte des anderen Auges korrespondirende sich als unverändert erwies. Schliesslich unterzog er nur einen Quadranten eines Gesichtsfeldes der Ermüdung und erhielt bei sonst unveränderten Gesichtsfeldgrenzen die analoge Ermüdungseinschränkung am homonymen Quadranten des anderen Auges. Diese Erscheinungen lassen sich nur durch die Annahme erklären, dass die in der Form von Gesichtsfeldeinschränkung einwirkenden Reizungen von jedem Retinalzapfen auf das ihm zugehörige

Fascikelfeld fortgeleitet, und von diesem auf die ihm benachbarten Fascikelfelder übertragen wird. Ist nun die Fascikelfeldermischung eine gleichmässige, so werden wir auch congruente Ermüdungsfiguren erhalten, wie in der beigegebenen Fig. 72 (Taf. XIX). Die rechte Gesichtsfeldhälfte des rechten Auges zeigt für die direkte und die homonyme Gesichtsfeldhälfte des linken Auges die congruente übergeleitete Ermüdungsfigur (Fall 4 und 5 *Schiele* l. c. pag. 153).

Diese Ermüdungsversuche hatten aber keineswegs immer ein und denselben schablonenmässigen Effekt, sondern führten zu folgenden Ergebnissen. Bei gleichzeitiger und gleichartiger Erregung eines Auges konnte *Schiele* folgendes Verhalten am entgegengesetzten Auge zur Anschauung bringen:

A. der Grad der Erregung bleibt für alle Meridiane derselbe.

1. Die Ermüdungseinschränkung war eine conzentrische und an beiden Augen gleich grosse.
2. Nur eine Gesichtsfeldhälfte des den Ermüdungsversuchen unterworfenen Auges zeigt sich ermüdbar, analog bietet nur die homonyme Hälfte des zweiten Auges die entsprechende Einschränkung und zwar:

   a) Die Einschränkung am zweiten Auge ist gleich gross wie am ersten Auge (siehe Figur 72, Taf. XIX). Bemerkenswerth ist in diesem Falle, wie in dem von *Schiele* in seiner Arbeit Figur 7 und 8 (Taf. VI) abgebildeten, die mathematische Congruenz des Gesichtsfeldrestes an den homonymen ermüdeten Gesichtsfeldhälften.

   Diese Form der Einschränkung erklärt sich leicht aus der Organisation gleichmässiger Fascikelfeldermischung wie auf unserer Taf. I.

   Wird z. B. der Netzhautradius (f) der nasalen Retinalhälfte des rechten Auges ermüdet, so theilt sich in L. O. W. Taf. I Fascikelfelderreihe (f) (6) dieser Ermüdungsreiz vom Fascikelfeld 59, dem Fascikelfelde μ, und vom Fascikelfeld 60 dem Fascikelfeld d u. s. f. mit, was auf dem Netzhautradius (6) der korrespondirenden Retinalhälfte resp. der entsprechenden Gesichtsfeld-

hälfte des linken Auges dieselbe Ermüdungsfigur erzeugen muss.

b) Die Einschränkung der homonymen Gesichtsfeldhälfte des zweiten Auges ist ähnlich, wie die am ersten Auge, aber nur geringgradiger. Dies erklärt sich aus dem Schema Taf. II. Würde z. B. der Netzhautradius (b) der nasalen Retinalhälfte des rechten Auges ermüdet und schränkte sich das Gesichtsfeld X Tafel IIa im Radius (b) bis 17 ein, so würden in der Fascikelfelderreihe (b)(2) in L. O. W. auch die Fascikelfelder i. k. l. mit ermüdet worden sein, was im Gesichtsfeldradius (2) Gesichtsfeldschema X Taf. IIa einen peripheren bis m reichenden Defekt hervorrufen würde.

3. Bei regelmässiger conzentrischer Ermüdung des untersuchten Auges erwies sich nur eine Gesichtsfeldhälfte auf dem zweiten Auge entsprechend eingeengt, also ermüdbar (siehe Fig. 73 Taf. XX), die andere blieb unverändert, unermüdbar. Dies würde sich daraus erklären, dass das eine optische Wahrnehmungszentrum nach dem Typus R. O. W. Taf. III, das der anderen Hemisphäre desselben Gehirns nach dem Typus L. O. W. Taf. III organisirt wäre. Dann würde bei Ermüdung der ganzen Retina des rechten Auges zunächst eine conzentrische Einschränkung des Gesichtsfeldes des rechten Auges eintreten, sowie eine conzentrische Einschränkung der temporalen Gesichtsfeldhälfte des linken Auges, abhängig von der Ermüdung des rechten optischen Wahrnehmungszentrums R. O. W. und der Region gekreuzter Fascikelfelder in L. O. W. Da aber im linken opt. Wahrnehmungszentrum eine regionäre Trennung der Facikelfelder besteht, blieb die Region ungekreuzter Fascikelfelder von dem Ermüdungsreize verschont und die davon abhängige nasale Gesichtsfeldhälfte des linken Auges blieb von der Einschränkung frei.

Hier bedarf nun die Frage einer Erledigung, ob auch von Seiten stationärer hemianop. Ausfallsheerde die Annahme einer verschiedenartigen Organisation des rechten opt. Wahrnehmungszentrums vom dem des linken eines und desselben Gehirns eine

Stütze finde. Zur direkten Beweisführung wären dazu Gesichtsfelder doppelter Hemianopsie nothwendig, welche auf den einen homonymen Hälften congruente inselförmige, auf den anderen Hälften unähnliche inselförmige hemianop. Defekte darbieten würden. Ein derartiger Gesichtsfeldbefund ist bis dahin noch nicht zur Veröffentlichung gelangt. Die in dieser Arbeit abgebildeten Fälle von doppelseitiger homonymer Hemianopsie zeigen für die einen Hälften immer nur einen completen Gesichtsfelddefekt (siehe Figur 35, 36, 69 (Taf. XI, XIX). Dagegen zeigen, wie schon früher erwähnt, Gesichtsfelder mit temporaler Hemianopsie eine erhebliche Differenz bezüglich der überschüssigen Gesichtsfeldpartie und des Antheils, welchen dabei die vom fasciculus noncruciatus eines jeden opt. Wahrnehmungszentrums abhängigen Fascikelfelder nehmen. So bildet *A. Hill Griffith* (Medical Chronicle January 1887) Gesichtsfelder von temporaler Hemianopsie ab, wo auf Abbildung I auf dem rechten Auge die verticale Trennungslinie der Gesichtsfeldhälften durch den Fixationspunkt geht, auf dem anderen Auge streicht sie 3 Grad an ihm vorbei, bei Abbildung II auf dem rechten Auge 6 Grad, auf dem linken 4 Grad an F vorbei, in Abbildung III (siehe Figur 11, Taf. VI, dieser Arbeit) auf dem rechten Auge 8 Grad, auf dem linken 3 Grad an F vorbei, während sie in Abbildung IV bis 2^0 an F vorbeizieht.

Eine bestimmte Antwort auf jene Frage ist eben aus dem zur Zeit vorliegenden Beobachtungsmateriale noch nicht zu geben.

Jene Beobachtungsresultate *Schiele*'s sind mit den Ansichten *Wernicke*'s und *Jatzow*'s über die Organisation der Sehsphäre schlechterdings nicht zu vereinbaren, denn nach der Projektion dieser dürfte die Erregung sich nicht den benachbarten Fascikelfeldern mittheilen, sondern müsste, ohne auf die nächste Umgebung irgend welchen Einfluss auszuüben, eine Fernwirkung von ganz ausserordentlicher ja häufig geradezu mathematischer Genauigkeit in der Lokalisation ausüben. Der Vorgang müsste, wie *Pflüger* (Bericht der Universitätsaugenklinik Bern über die Jahre 1884—1886, Bern Francke & Co. 1887, p. 41) sagt, den anatomischen Boden verlassen und rein auf die physiologische Coordination Rücksicht nehmen, eine a priori ganz unwahrschein-

liche Annahme. Ebensowenig entspricht die Ansicht *Joh. Müller*'s über die Organisation des opt. Wahrnehmungszentrums allen Ermüdungserscheinungen in den Beobachtungen *Schiele*'s. Ich habe auf die *Schiele*'schen Untersuchungen hier nur Bezug genommen, um zu zeigen, dass sie mit den aus stationären hemian. Defekten entwickelten Forderungen im Einklange stehen und sich ohne Schwierigkeiten meinen Anschauungen von der Organisation der optischen Wahrnehmungszentren unterordnen. Doch bin ich weit davon entfernt durch funktionelle Störungen bedingte Gesichtsfeldeinschränkungen, bei dem noch herrschenden Dunkel dieser Anomalien, als absolut beweiskräftig in dieser Frage verwerthen zu wollen. Die Untersuchungen *Schiele*'s bedürfen eben in ausgedehntem Masse der Controluntersuchung. Gerade die Exaktheit der von diesem Autor gewonnenen Ermüdungseinschränkungen erscheint mir in hohem Grade auffällig, da die funktionellen Sehstörungen bezüglich der Gesichtsfeldeinschränkungen doch im Allgemeinen sehr variabel sind.

Zufolge der *Schiele*'schen Untersuchungen kommt *Pflüger* (l. c. pag. 38) zu folgenden Schlüssen:

„Die Erregungsphänomen sind verständlich bei der Annahme der kleinsten, gleichmässigen Fascikelfeldermischung der Projektion.

Wir können uns denken, dass die Endigung einer Netzhautfaser in der Rinde ihre Erregung der ihr hart nebengelagerten gewöhnlich mit ihr durch Erziehung im engsten physiologischen Verbande stehenden Endigung der homonymen Faser der anderen Netzhaut mittheilt. Die Miterregung kann quantitativ und qualitativ in sehr verschiedener Weise in die Erscheinung treten."

Pflüger huldigt der Ansicht, das optische Wahrnehmungszentrum sei durchgängig bei allen Menschen nach dem Typus der gleichmässigen Fascikelfeldermischung organisirt. Dem gegenüber muss hervorgehoben werden, dass jedenfalls ein peripheres, rein aus gekreuzten Fascikelfeldern bestehendes Areal in jedem opt. Wahrnehmungszentrum dann doch zugestanden werden muss, weil sonst auch congruente, die Gesichtsfeldperipherie erreichende Defekte nicht im Verhältniss von $^2/_3$ zu $^1/_3$ der absoluten Defekt-

grösse stehen könnten, was doch ein Gesetz von allgemeiner Giltigkeit ist. Nach *Pflüger*'s Anschauung seien also a priori alle hemianop. Gesichtsfelddefekte congruent.

Gegenüber dem Ausspruche *Wernicke*'s nun: „Eine Symmetrie hemianop. Defekte besteht gewöhnlich nur bezüglich der verticalen Trennungslinie der Gesichtsfeldhälften, nicht aber hinsichtlich ihrer anderweitigen Begrenzung", was anscheinend der *Pflüger*'schen Anschauung widerspräche, macht dieser letzgenannte Autor aufmerksam:

1. auf die bei der Perimetrie unterlaufenden Fehlerquellen,
2. auf die durch Anästhesie der Sehsphäre infolge alteriter psychischer Erregbarkeit bedingten conzentrischen oder bizarr unregelmässigen Gesichtsfeldeinschränkungen.

Mit anderen Worten seien bei allen Menschen ursprünglich alle hemianop. Defekte congruent, weil eben ihr optisches Wahrnehmungszentrum nach dem Typus der gleichmässigen Fascikelfeldermischung organisirt sei. Die in der Literatur deponirten Beobachtungen höchster Aehnlichkeit hemianop. Defekte bewiesen diese Ansicht. Das thatsächliche Vorkommen von unähnlichen hemianopischen Defekten sei aber die Folge nebenher laufender funktioneller Störungen der Sehsphären, wodurch die gefundenen Defekte jene oft bizarren Formen annehmen.

„Wir dürften von nun an Unähnlichkeiten der Defekte als Heerdsymptome nur da als gesichert annehmen, wo psychische Alterationen und Ermüdbarkeit der Sehsphäre ausgeschlossen wären."

„Das ganze bisherige Material hemianop. Gesichtsfelddefekte sei geschaffen worden ohne Kenntniss der Einwirkung der Psyche auf die Gesichtsfelder. Sämmtliche negativen, d. h. unserer (*Pflüger*'s) Ansicht der congruenten resp. ähnlichen Gesichtsfelddefekte widersprechenden Fälle könnten daher bis jetzt nicht als beweiskräftig aufgeführt werden, während noch so wenige positive Fälle um so grössere Bedeutung gewännen."

„Dass bei der Menge der Fehlerquellen in der Perimetrie, die in den Instrumenten, Methoden der Aufnahme, im Untersuchen, in der Intelligenz und Gemüthsstimmung des Patienten

liegen, die existirende Aehnlichkeit der Defekte häufig nicht gefunden werde, dürfe nicht verwundern!"

Diesen Anschauungen *Pflüger*'s gegenüber möchte ich zunächst betonen, dass die funktionellen Störungen der Sehsphäre hauptsächlich in concentrischen Gesichtsfeldeinschränkungen sich geltend machen.

Bestehen neben einem stationären Heerde in der Sehsphäre noch funktionelle Störungen, dann tritt neben dem hemianopischen Gesichtsfelddefekt noch eine concentrische Gesichtsfeldeinschränkung der erhalten gebliebenen Gesichtsfeldhälfte, wie in den Figuren 61, 21 u. 22 (Taf. XVII, IX), auf. In einem höheren Grade zeigt sich diese funktionelle concentr. Einschränkung in Figur 6 (Taf. V). Ein klassisches Beispiel von incompleter homonymer Hemianopsie mit hochgradig funktioneller Störung der Sehsphären ist in Figur 74 (Taf. XX) aus der Arbeit von *Thomsen* und *Oppenheim* über sensorische Anästhesie wiedergegeben. Ausserdem habe ich eine Reihe incompleter incongruenter homonymer hemianop. Defekte beobachtet, die durch eine lange Beobachtungszeit bei jeder Untersuchung genau dieselben Defektgrenzen zeigten, ohne dass irgend welche funktionelle Störungen neben der stationären Ausfallserscheinung beobachtet worden wären. Der Patient, dessen Gesichtsfeld Figur 64 (Taf. XVII) wiedergibt, ein Phthisiker, der jedoch seit einem Jahre nicht fieberte und seitdem beträchtlich an Körpergewicht zugenommen hatte, führte keinerlei Klage über sein Nervensystem noch sein Sehvermögen. Im Gegentheil rühmte er sich seines guten Gesichtes. Das Gesichtsfeld Fig. 64 (Taf. XVII) ist mit peinlichster Sorgfalt aufgenommen. In den erhalten gebliebenen Partien war das Gesichtsfeld übernormal nach allen Richtungen hin. Eine jede Gesichtsfeldaufnahme zeigte unveränderlich dieselben Defektgrenzen, demnach kann mit grösster Sicherheit hier eine, die Defektgrösse beeinflussende, funktionelle Störung ausgeschlossen werden, — und doch zeigte der Defekt eine beträchtliche Incongruenz. In Figur 52 (Taf. XIV), ebenfalls aus meiner Beobachtung, haben wir einen durch eine Beobachtungsdauer von einem Jahre andauernden sich gleichbleibenden Gesichtsfelddefekt bei einem robusten arbeitskräftigen Individuum. Der Patient (20 Jahr alt) erwachte aus einem

schweren Rausche mit diesem hemianop. Defekte, nachdem er während der Nacht mit seinem Kopfe an einer heissen Wand gelegen hatte. Hätte bei einer funktionellen Störung in diesem Falle die schmale, periphere, noch erhalten gebliebene Gesichtsfeldzone nicht zunächst in Wegfall kommen müssen, da doch die periphere Gesichtsfeldpartie von der funktionellen Störung am meisten beeinflusst wird?

In Figur 45 (Taf. XIII), *Siemerling*, offenbar bei einem Rindenheerde, blieb bei allen aufs sorgfältigste vorgenommenen Untersuchungen die Unähnlichkeit der Defekte bestehen.

Ich verweise ferner hier auf eine Beobachtung von *Förster*, Figur 75 (Taf. XX), bei welcher eine funktionelle Einschränkung der Gesichtsfelder vorhanden ist und der hochgradig ähnliche, eigentlich congruente Defekt dennoch von seiner Aehnlichkeit nichts verloren hat mit Ausnahme der durch die conzentr. Einschränkung bedingten Veränderung an der oberen und unteren Peripherie. Einen analogen Fall bietet Figur 22 (Tafel IX) meiner Beobachtung.

Aus alledem ist zu entnehmen, dass jedenfalls in der von *Pflüger* betonten Intensität und in einem solchen Umfange, den funktionellen Störungen die Beeinflussung der absoluten hemianop. Defektgrösse nicht zugestanden werden darf. Wenn solche bei grösseren, die Sehsphäre stärker afficirenden Heerden und hier nur bedingungsweise sich geltend macht, wie viel weniger kann dieser Einwand zutreffen bei kleinen und kleinsten inselförmigen Defekten, wie bei dem Falle Figur 31 und 76 bis 79 (Taf. X und XXI bis XXII). Hier präsentirt sich uns mit 4 Gesichtsfeldaufnahmen ein incongruenter inselförm. hem. Defekt während einer 2jährigen Beobachtungszeit. Ist auch ein kleiner Wechsel in der Grösse des Defekts dabei nicht zu verkennen, so muss doch konstatirt werden, dass trotz der auf Intensitätsschwankungen der Krankheitsursache zurückzuführenden Grössenveränderung jener Defekte, die eigentliche, jeder Gesichtsfeldhälfte eigene Form desselben in ihren Grundzügen doch bewahrt geblieben ist.

In Figur 38, 39 und 40 (Taf. XI und XII) lege ich drei Gesichtsfeldaufnahmen eines und desselben, ebenfalls von *Förster*

beobachteten Falles vor, die sich über den Zeitraum vom 10. V. 1872, 8. XI. 1872 bis 7. X. 1876 erstrecken. Wir sehen einen incongruenten homon. inselförm. hemianop. Defekt vor uns, der durch vier Jahre dieselbe Stelle des Gesichtsfeldes einnahm und in diesem Zeitraume im allgemeinen sich nur unwesentlich verändert hatte. Diese Veränderungen sind gewiss durch die Natur des organischen Grundleidens, nicht aber durch eine funktionelle Störung bedingt gewesen. Denn sollte, nach *Pflüger*'s Forderung, diesen beiden Fällen ursprünglich eine mathematisch congruente Defektform zu Grunde gelegen haben, so wäre doch das sich gleichbleibende und auffällige Verhalten des Defektes gegen den verticalen Meridian bei gleichbleibender Unähnlichkeit der beiderseitigen Defekte nicht zu begreifen. Zum mindesten einmal müsste doch während der langen Beobachtungszeit die congruente Grundform sich andeutungsweise wenigstens gezeigt haben.

Dem gegenüber habe ich in Figur 22 (Taf. IX) einen frischen Fall von Hemianopsie mit einem inselförmigen, fast congruenten zentralen hemianop. Defekte vorgelegt, bei welchem die linken Gesichtsfeldhälften, wie die intakten rechten eine bedeutende funktionelle Beeinträchtigung beider Sehsphären erkennen lassen, wodurch die Aehnlichkeit des absoluten inselförmigen Defektes keine Veränderung erfahren hat. Und ferner, wie sollten sich nach *Pflüger* jene sectorenförmigen absoluten hemian. Defekte im Gebiete einer completen homonymen Farbenhemianopsie erklären, wie in den Figuren 12, 65 und 66 (Taf. VII und XVIII). Ein derartiger sectorenförmiger Gesichtsfelddefekt ohne conzentrische Einschränkung der betroffenen homonymen Gesichtsfeldhälften widerspricht durchaus unseren Erfahrungen über die funktionellen Störungen der optischen Nervenleitung. Ob ausserdem ein hemianopischer Ausfall der Farbenempfindung, bei sonst intakten Gesichtsfeldgrenzen für weisse Objekte, als funktionelle Störung angesehen werden darf, wäre erst durch Beispiele zu beweisen. Nach meinen eigenen Erfahrungen bin ich berechtigt, diesen Einwurf durchaus in Zweifel zu ziehen.

Ausserdem könnten zur Stütze der *Pflüger*'schen Ansicht nur die Formen funktioneller Störungen herangezogen werden,

welche wie die Fälle von leichter Ermüdbarkeit der Sehsphäre jene oft bizarren Gesichtsfeldeinschränkungen bedingen. Denn die Gesichtsfeldeinschränkungen bei schwerer Hysterie, Epilepsie und diejenigen als Folge tiefgreifender Ernährungsstörungen des ganzen Gehirns auftretenden conc. Einschränkungen zeigen überhaupt nicht jene bizarre Einschränkungsfigur, sondern eine im allgemeinen sehr regelmässige conzentrische Einschränkung. Zum Schlusse dürfte ausserdem noch hervorzuheben sein, wie bald und in wenig angenehmer Weise dem Untersucher eine funktionelle Störung der Sehsphäre beim Patienten sich fühlbar macht. Geübte Beobachter werden aus dem Wesen und den unsicheren Angaben des Kranken sofort die nebenherlaufende funktionelle Störung erkennen. So finde ich auch bei mehreren hier nicht abgebildeten Gesichtsfeldaufnahmen der *Förster*'schen Sammlung den Vermerk: „Patient macht unsichere und schwankende Angaben."

Gowers Ansicht von der Organisation der Sehsphäre.

Nach *Gowers* (Vorlesungen über die Diagnostik der Gehirnkrankheiten, deutsch von Mommsen pag. 26) zeige das Vorkommen der einseitigen Amblyopie, dass es ein funktionelles, einer Inhibirung zugängliches Zentrum geben müsse, in welchem hauptsächlich das ganze Gesichtsfeld e i n e s Auges, nicht die Halbfelder beider Augen vertreten wären. Dies beweise indessen nicht, dass dieses Feld in e i n e r Hemisphäre gelegen sei, da die hemiopischen Zentren möglicherweise in den beiden Hemisphären so verbunden sein können, dass sie einer combinirten partiellen Inhibirung zugänglich wären, welche dann die Symptome hervorrufen würde. Aber die Experimente von *Ferrier* hätten gezeigt, dass Läsionen des Gyrus angularis bei Thieren rasch wieder vorübergehendes Undeutlichsehen auf dem gegenüberliegenden Auge verursachten. In seltenen Fällen, in denen es sich sicher um organische Erkrankungen gehandelt hätte, habe man beim Menschen eine ähnliche gekreuzte Amblyopie beobachtet. *Gowers* habe einige Beispiele davon gesehen und einige andere seien

mitgetheilt worden. So erwähnt *Demange* (Revue de Médeciae 1883 pag. 391) einen Fall, bei welchem eine 72jährige Frau, nachdem sie zwei Wochen lang an einem Gefühl von Kriebeln und Eingeschlafensein im linken Arm und Bein gelitten, fast vollständig die Empfindung für Berührung, Schmerz und Temperatur auf der ganzen linken Körperseite, ferner war Amblyopie und Verlust der Farbenperception auf dem linken Auge vorhanden. Die Schleimhäute waren anfangs nicht anästhetisch, hatten jedoch 14 Tage später ihre Sensibilität verloren und die cutane Anaesthesie war complet bis zur Mittellinie. Es bestand ferner eine erhebliche Schwäche in den Extremitäten der linken Seite; diese nahm allmählich zu und ergriff auch das Gesicht und die Zunge. Diese Symptome blieben bis zum Tode, der 6 Monate nach dem Beginn der Erkrankung eintrat. Es wurde ein ausgedehnter Eweichungsheerd vorgefunden, welcher einen grossen Theil der convexen Oberfläche der rechten Hemisphäre und die unterliegende weisse Substanz umfasste; die mediale Oberfläche der Hemisphäre, Zentralganglien und innere Kapsel waren nicht afficirt. Der genaue Bezirk der Rindenschädigung war: die unteren zwei Drittel der vorderen und hinteren Zentralwindung sammt den hintersten Ausläufern der mittleren und der unteren Frontalwindung; die Insel, der untere Parietallappen, der Gyrus angularis und der gesammte Occipital- und Temporallappen an ihrer äusseren Fläche. Die Erweichung an der unteren parietalen und der angularen Windung schien etwas älteren Datums zu sein als die übrige.

Dieser Fall sei nach *Gowers* ein Beweis, dass gekreuzte Amblyopie von einer Erkrankung der lateralen Oberfläche der Hemisphäre resultiren kann.

Es sei also in hohem Grade wahrscheinlich, dass, wie *Ferrier* angegeben habe, in oder nahe dem Gyrus angularis ein höher als das hemioptische Zentrum gelegenes Sehzentrum existire, in welchem das gesammte Gesichtsfeld der entgegengesetzten Seite repräsentirt sei. Um dies Verhältniss herzustellen, müsse eine Verbindung zwischen diesem Zentrum je einer Seite und den Occipitallappen der entgegengesetzten Seite vermuthlich durch die Balkenfasern gebildet werden. Ja, die Anordnung sei wahrscheinlich noch complicirter. Neben der gekreuzten

Amblyopie finde sich gleichzeitig geringere Gesichtsfeldbeschränkung auf dem anderen Auge, d. h. also auf der Seite der Läsion. Es müssten also in jedem höheren Sehzentrum beide Gesichtsfelder vertreten sein, das des gegenüberliegenden Auges jedoch in weit ausgedehnterem Masse, als das des Auges der gleichnamigen Seite. Ein anderer Unterschied zwischen diesem Zentrum und dem hemioptischen liesse sich noch nachweisen. Eine dauernde Läsion des letzteren nämlich bewirke dauernde Hemiopie; die gekreuzte Amblyopie dagegen nehme bald ab und würde binnen kurzer Zeit gering. Dies geschähe vermuthlich durch eine substituirende Thätigkeit des Zentrums der gegenüberliegenden Hemisphäre, da, wie vorausgesetzt wird, in jeder Hirnhälfte beide Gesichtsfelder vertreten seien. Eine Läsion des höheren Zentrums endlich, sei ihr genauer Sitz oder ihre pathologische Natur wie immer beschaffen, schiene immer diesselbe Form von Sehstörung (Amblyopie, Gesichtsfeldbeschränkung, Farbenblindheit) zu erzeugen, Störungen, welche wohl dem Grade, nicht aber der Form nach differirten. Auch eine partielle Läsion scheine die Funktion des Zentrums in toto herabzusetzen, ein Zeichen, dass seine Funktion eine diffuse sei; dies sei vermuthlich für alle höheren Rindenzentren charakteristisch.

Diese Anschauungen stehen zu den in Deutschland herrschenden in grellem Widerspruche und scheinen aus dem Umstande hervorzugehen, dass der englische Autor die Gesichtsfeldbefunde, wie sie bei palpabelen Läsionen der intracerebralen optischen Bahnen bis zur Rinde des Hinterhauptslappens gefunden werden, nicht scharf und prinzipiell von denjenigen Gesichtsfeldeinschränkungen trennt, wie solche bei den Neurosen, also den rein funktionellen Störungen des Nervensystems zu Tage treten. Palpabele Läsionen der opt. Nervenbahnen vom Tract. opt. an aufwärts bis inclusive des cordic. opt. Wahrnehmungszentrums im Hinterhauptlappen äussern sich lediglich in der Form homonymer hemianop. Gesichtsfelddefekte. Die völlige Zerstörung eines Theils dieser Bahn hat einen irreparabelen incompleten homonym. hemianop. Gesichtsfelddefekt zur Folge. Wird dieser Theil der opt. Bahn in seiner Funktion vorübergehend gehemmt, aber nicht zerstört, so tritt vorübergehend auch eine complete oder incom-

plete homonyme Hemianopsie auf, deren Rückbildung mit der Verminderung des Druckes auf die optischen Bahnen gleichen Schritt hält.

Anders verhält es sich mit den Gesichtsfeldbefunden bei den Neurosen. Der Typus der neurotischen Gesichtsfeldeinschränkung ist die beiderseitig conzentrische, die im Allgemeinen eine gleichmässige bleibt, sofern nicht durch nebenherlaufende schnellere Ermüdbarkeit des Gehirns die Form der Gesichtsfeldeinschränkung, je nach der gerade angewandten Untersuchungsmethode, eine unregelmässige conzentrische oder bizarre wird.

Einseitig, respective mit dem supponirten Heerde gekreuzte Amblyopie oder Amaurose ist eine specielle Eigenthümlichkeit der Hysterie und ist bis jetzt bei keinem unanfechtbaren Falle palpabeler Gehirnläsion gefunden worden. Der Ausgangspunkt für die hysterischen Störungen liegt aber stets auf psychischem Gebiete, und so konnten auch *Westphal, Schweigger* und ich in mehreren Fällen nachweisen, dass das einseitig amblyopische oder amaurotische Auge unter dem Stereoskope alle Farben erkannte und selbst die kleine Schrift las. Derartige Kranke werden gewissermassen durch die unbewusste Vorstellung beherrscht, das Auge der meist anästhetischen Seite sei blind oder hochgradig amblyopisch und farbenblind. Nun ist es durchaus nicht ausgeschlossen, dass mit einer Neurose z. B. Hysterie behaftete Menschen nicht auch daneben von einer palpabelen Gehirnläsion heimgesucht werden können, und dass, wenn letztere die optischen Bahnen trifft, complicirtere Gesichtsfeldbefunde zu Tage treten. Dieselben äussern sich dann als homonyme Hemianopsie mit conzentr. Einschränkung der restirenden Gesichtsfeldhälften, oder wenn Hysterie mit einseitiger Amblyopie resp. hyster. Amaurose bestand in einseitiger Amaurose resp. Hemianopsie und conzentr. Einschränkung der restirenden Gesichtsfeldhälften auf dem anderen Auge.

Der von *Gowers* als beweisend angeführte Fall von *Demange* ist also nicht beweisend, weil offenbar die betreffende Patientin hysterische Erscheinungen hatte, zu welchen noch jener Erweichungszustand der einen Hemisphäre dazu gekommen war.

Wir sehen, dass die Verhältnisse also doch nicht so complicirt liegen wie *Gowers* dies dargestellt hat.

Dem von *Charcot* aufgestellten und von seinen Schülern theilweise festgehaltenen Schema der Doppelkreuzung der optischen Leitung behufs Erzielung von gekreuzter Amaurose bei Heerden der inneren Kapsel ist der gleiche Vorwurf einer Verwechselung der Symptome palpabeler Läsionen mit denen rein funktioneller Störungen des optischen Nervensystems zu machen und findet in dem Vorhergesagten gleichfalls seine Widerlegung.

Wenn wir seither vermieden haben, sämmtliche hier angeführten Hemianopsien nach ihrer corticalen Herkunft zu prüfen, so geschah dies zunächst zur Vermeidung von Weitschweifigkeiten und Verwirrung. Auch scheint mir die Einsicht, an welchen Stellen im optischen Faserverlaufe individuelle Abweichungen von der ursprünglichen Grundform der Anlage auftreten, dann nicht gerade von grossem Belange zu sein, wenn die Frage im Prinzip entschieden werden soll, ob durchgängig Gleichheit oder individuelle Variabilität in der Anlage des Wahrnehmungszentrums resp. seiner Leitung anzunehmen sei.

Aus früher entwickelten Gründen betrachten wir das Gesichtsfeld Figur 1 (Taf. IV) als Folge eines kleinen embolischen Rindenheerdes. Giebt man diese Lokalisation für diesen Heerd zu, dann verläuft auch, weil die Gesichtsfelddefekte von mathematischer Congruenz sind, in diesem Falle die optische Leitung bis zu ihren retinalen Endgliedern ganz in derselben regelmässigen Anordnung, in welcher sie das nach der gleichmässigen Fascikelfeldermischung organisirte opt. Wahrnehmungszentrum verlässt. Will man aber als Entstehungsursache der Figur 1 (Taf. IV) einen corticalen Heerd nicht zugeben, dann müssten sich an der Stelle der unterbrochenen Leitung gerade die optischen Fasern zu einer Regelmässigkeit im obigen Sinne aneinanderlegen, — eine allerdings sehr gezwungene Ansicht.

Während Figur 1 (Taf. IV) einen inselförmigen Heerd von mathematischer Congruenz darstellt, sehen wir in Fig. 31 (Taf. X) einen kleinsten inselförmigen Defekt von abnehmender Aehnlich-

keit, dessen Krankheitsursache wir aus denselben Gründen, wie bei Figur 1 (Taf. IV) in der Rinde suchen dürfen. In Figur 77 (Taf. XXI) liegt uns ebenfalls ein kleinster inselförmiger homon. hemianop. Defekt grösster Unähnlichkeit mit demselben corticalen Ursprunge vor. Die Figuren 35, 12, 65, 66, 67 (Taf. XI, VII, XVIII) zeigen uns incomplete absolute homon. hemianop. Defekte im Gebiete einer completen Farbenhemianopsie, deren corticaler Ursprung wohl nicht bezweifelt wird. Wir haben somit sowohl mathematisch congruente homon. hemianop. inselförmige Defekte, als solche mit abnehmender Aehnlichkeit bis zur absoluten Unähnlichkeit auf eine Erkrankung der Rinde zurückgeführt. Welchen Einfluss übt nun die subcorticale optische Leitung auf die Aehnlichkeit oder Unähnlichkeit von homonymen Defekten? A priori sollte man annehmen, es könne die Unähnlichkeit der Defekte durch ein eventuelles Durcheinanderlaufen jener Unzahl von Leitungssträngen auf dem weiten Wege mit Zwischenstationen nur zu leicht gefördert werden. Demgegenüber liegt uns aber in Figur 22 (Taf. IX) ein in hohem Grade ähnlicher homon. inself. Defekt vor, der mit Sicherheit aus der Affektion einer Summe von Fasern des sagittalen Markbündels, also durch einen Heerd in der Hemisphärenleitung ziemlich nahe der Rinde entstanden ist, ohne dass auf jenem langen Wege von da bis zu den retinalen Endgliedern die Regelmässigkeit in der Uebereinanderlagerung der Fasern des gekreuzten und ungekreuzten Bündels im Sinne der gleichmässigen Fascikelfeldermischung eine wesentliche Aenderung erfahren hätte.

Der sehr ähnliche incomplete homon. hemianop. Defekt in Figur 41 (Taf. XII) ist, wie der Sektionsbefund nachweist, durch eine Läsion des rechten Tractus opticus entstanden. Sollte nun wirklich in diesem Falle das bezügliche opt. Wahrnehmungszentrum nach der Organisation gleichmässiger Fascikelfeldermischung gebildet gewesen sein, so kann, bei der geringen Unähnlichkeit des hemianop. Gesichtsfelddefektes und nach Abzug eventueller Untersuchungsfehler, die Unregelmässigkeit und das Durcheinanderlaufen der Fasern im Bereiche der opt. Leitung nicht von besonderer Bedeutung gewesen sein.

In dem Schema Tafel I L. O. W. würden die Papillomacularfasern die Sehstrahlungen und den Tractus als geschlossenes Bündel durchziehen, entsprechend den Forderungen *Siemerling*'s. Auf Tafel II R. O. W. durchziehen dieselben, dem Befunde von *Vossius* gemäss, den Tractus und die Sehstrahlungen in zwei gesonderten Strängen.

Bezüglich der Fasergruppirung im Tractus äussert sich *Bunge* l. c. pag. 24 folgendermassen: „Natürlich müssen wir hierbei von der Vorstellung ausgehen, dass im Tractus nicht die beiderseitigen Opticusfasern von identischen Punkten der Netzhaut, sondern Fasergruppen von identischen Bezirken der Retina nebeneinander liegen, d. h. dass sich im Tractus nicht je eine Faser der rechten neben je einer Faser der linken Netzhaut befände, sondern dass ein kleines Bündel von Fasern des rechten neben einem kleinen Bündel von Fasern des linken Auges verliefe“ [1]).

Purtscher fand (A. f. O. XXVI 2), die Resultate *v. Gudden*'s (A. f. O. XXV 1 4) bestätigend, bei 6 Fällen einseitiger Opticusatrophie, dass im Tractus das gekreuzte Bündel mehr peripherisch und nach unten, das ungekreuzte (welches oben von der Commissura infer. zum Theile bedeckt sei) mehr ventral liege und medianwärts an die Gehirnsubstanz anstosse. Bei einer solchen Configuration der Fascikel sei die Kontaktfläche beider eine möglichst ausgedehnte. So könnten kleine identische Fasergruppen der rechten neben solchen der linken Netzhaut liegen, und dabei doch die beiden Fascikel einigermassen abgesondert verlaufen. Diese Anschauung von der Fascikelgruppirung (für welche sehr entschieden die Abbildung *v. Gudden*'s im A. f. O. XXV 4, Tafel IV, Figur 3 und 5 und deren Beschreibung pag. 240 sprächen) halte so zu sagen die Mitte zwischen derjenigen Anschauung, wonach die beiderseitigen Fasern im Tractus sich so innig mischten, dass eine dem rechten Opticus entstammende zwischen zwei vom linken Sehnerven kommenden Fasern ver-

---

[1]) Entsprechend ungefähr der Organisation ungleichmässiger Fascikelfeldermischung unserer Gruppe III.

laufe, und derjenigen Annahme, wonach die beiden Fascikel scharf getrennt verliefen. Der ersten Anschauung widersprächen die Resultate der sämmtlichen Untersuchungen von einseitiger Opticusatrophie [1]), welche doch darin übereinstimmten, dass sie alle einen deutlich begrenzten, im rechten Tractus anders als im linken gelagerten Heerd von completer Atrophie nachgewiesen hätten. Denn wenn besagtes Faserarrangement bestände, so müssten beide Tractusquerschnitte gleichmässig raceficirt und nur in dem einen, auf Seite des gesunden Auges liegenden Tractus ein winziger, völlig atrophischer Bezirk gefunden werden, welcher die Fasern des unwesentlichen, der binocularen Deckung nicht unterliegenden äussersten temporalen Gesichtsfeldrandes beherberge.

Eine absolute Sonderung beider Fascikel vertrage sich wiederum nicht mit unseren Beobachtungen kleiner identischer Defekte, welche hervorgerufen wurden durch Druck oder andere auf einen beschränkten Theil des Tractus wirkende Schädlichkeiten. Wären beide Fascikel entschieden von einander getrennt (etwa in der Art, dass der gekreuzte nur unten, der ungekreuzte nur oben im Tractus läge), so könnte eine ganz beträchtliche Läsion eines Tractus eventuell blos einseitigen Gesichtsfelddefekt verursachen. Zum mindesten widerspräche dies den allgemein geltenden Anschauungen, während wir zugeben, dass die hemianopischen partiellen Defekte — auch abgesehen von dem monocularen ungedeckten temporalen Gesichtsfeldrande, nicht absolut congruent zu sein brauchten. Dies aber spräche für die Wahrscheinlichkeit der hier vertretenen Anschauung von der Gruppirung der Fascikel.

Denkbar wäre noch eine Möglichkeit: „Es könnten allein die Fasern der macula lutea beider Augen in jedem Tractus innig verflochten sein, sodass rechtsseitige und linksseitige alterniren, während die Nerven der peripheren Netzhaut gerne nur bündelweise nebeneinander lägen." Soweit *Bunge*.

---

[1]) Siehe pag. 30 die Erklärung *Singer*'s und *Münzer*'s über das Zustandekommen der aneinanderliegenden atrophischen Partien.

Gowers ist geneigt, die Halbkreuzung im Chiasma für die Incongruenz verantwortlich zu machen. „Denn (l. c. pag. 24) soweit die Beweisführung gegenwärtig abgeschlossen ist, scheint es, dass die Abweichungen der Trennungslinie im vertikalen Meridian und um den Fixirpunkt nicht von dem Sitze der die Hemianopsie verursachenden Erkrankungen abhängig sind; sie können daher nur durch die Annahme individueller Unterschiede in der Kreuzung erklärt werden. Bei vielen Individuen, so scheint es, ziehen Fasern von einem kleinen, um das Zentrum der macula gelegenen Bezirk durch beide Tractus optici, während bei einigen Personen jeder Tractus, gerade wie bezüglich der übrigen Retina, so auch bezüglich der Macularregion, nur von der einen Hälfte Fasern erhält. Eine andere Art von Abweichung scheint zu erweisen, dass beträchtliche Unterschiede in dem Verhalten der Decussation vorkommen. Ueber und unter dem Fixirpunkt ist die Abgrenzungslinie ebenfalls oft unregelmässig, beispielsweise zuweilen nach einer Seite aufwärts und nach der anderen abwärts geneigt, bei beiden Gesichtsfeldern in genau entsprechender Weise. In einem extremen Beispiele (s. *Gowers* l. c. pag. 24, Fig. 9) wird die Abgrenzungslinie unregelmässig schief anstatt vertikal. Man kann dies nicht anders als mit Hülfe der Annahme erklären, dass Variationen bei der Kreuzung vorkommen. Einige Thatsachen lassen vermuthen, dass ähnliche Varietäten noch bei anderen Kreuzungen im Nervensystem möglich sind, besonders bei der Bahn der cutanen Sensibilität."

Wir haben uns bemüht, das mikroskopische, anatomische und klinische Beobachtungsmaterial in dieser Arbeit zusammenzustellen, haben aus der Art und dem Wechsel der darin zu Tage getretenen Erscheinungen die Formen abgeleitet, unter welchen unsere Anschauungen von der Organisation des optischen Wahrnehmungszentrums dem mannigfachen Wechsel der mikroskopischen Befunde und klinischen Erscheinungen der Hemianopsie gerecht zu werden vermögen, und sind zu der Ansicht gelangt, dass unter Festhalten der Partialkreuzung im Allgemeinen, die innere Ordnung des optischen Wahrnehmungszentrums, soweit sie aus dem Nebeneinanderliegen von Fascikelfeldern des ge-

kreuzten und ungekreuzten Bündels besteht, zahlreichen individuellen Varianten unterworfen ist.

Der Versuch, mathematisch congruente homonyme hemianopische Gesichtsfelddefekte neben hochgradig unähnlichen Defekten von ein und demselben Schema ableiten zu wollen, ist bis jetzt von keinem Erfolge gekrönt gewesen und wird auch wohl niemals dies Ziel erreichen.

Wenn die mikroskopischen Befunde gewissenhafter Forscher theils übereinstimmen, theils weit auseinander gehen, warum sollen wir da nicht unbefangen aus dem individuellen Variiren der anatomischen Anlage den Wechsel der pathologischen Untersuchungsresultate erklären, zumal wenn uns die klinische Beobachtung nach eben derselben Richtung weist?

Pflüger schreibt: „Mit der Annahme *Wilbrand*'s von zahllosen individuellen Varianten in der Organisation der Sehsphären kann ich mich nicht befreunden, und theile ich die Anschauungen *Wernicke*'s, „dass die Natur in ihren complicirtesten Schöpfungen nicht zu variiren pflegt:"

Dem gegenüber möchte ich hervorheben, dass die Störungen am nervösen Sehapparate gerade die Haupthandhabe bilden, durch welche diese Frage entschieden werden kann. Dabei liegen Thatsachen vor, wie *Gowers* sagt (l. c. pag. 25), dass ähnliche Varietäten auch bei einigen anderen Kreuzungen im Nervensysteme möglich sind, besonders bei der Bahn der cutanen Sensibilität. Das Vorkommen des Fehlens der Pyramidenkreuzung ist bekannt. *Marchi* (Neurol. Zentralbl. IV, pag. 415) veröffentlichte einen Fall, in welchem eine doppelte Pyramidenkreuzung angenommen werden musste: „Die erste Kreuzung findet sich im Anfangstheil der Varolsbrücke, die zweite aber an der gewöhnlichen Stelle im Bereiche des Medall. spinalis."

Ueber weitere Varianten im Bereiche der Pyramidenbahnen berichtet *Strumpell* (Lehrb. der spec. Pathologie u. Therapie II, pag. 281): „Wie aus dem *Flechsig*'schen Untersuchungen bekannt ist, wechselt das Mengenverhältniss zwischen den gekreuzten Seitenstrangfasern und den ungekreuzt bleibenden Vorderstrangfasern individuell innerhalb gewisser Grenzen. In den Fällen,

wo überhaupt keine Pyramiden-Vorderstrangbahn existirt, d. h. wo alle motorischen Fasern in der Pyramidenkreuzung zu dem Seitenstrange der entgegengesetzten Hälfte hinüberziehen, fehlt natürlich eine absteigende Degeneration in dem Vorderstrange vollkommen. Dagegen ist noch hinzuzufügen, dass in einigen Fällen auch eine geringe Anzahl von Fasern ungekreuzt in den Seitenstrang zu verlaufen scheint, sodass es also auch zu einer schwachen, secundären, absteigenden Degeneration in der Pyramiden-Seitenstrangbahn derselben (erkrankten) Seite kommen kann."

Ein sehr drastischer Beweis für die Variabilität des speciellen optischen Faserverlaufs ist die seltene Gleichmässigkeit der Papillenoberfläche. Die physiologische Excavation derselben kann ganz fehlen und wechselt daneben in unzähligen Variationen in den Formen der Tiefe und des Umfanges.

Wenn der Bau der optischen Leitung im normal anatomischen Sinne denselben Typus bei allen menschlichen Individuen zeigt, so können wir damit noch nicht den geringsten Schluss ziehen, auf die physiologische Thätigkeit anatomisch gleichartig scheinender und unmittelbar neben einander liegender Leitungsfasern und Rindenzellen. Jedenfalls zeigt uns der Perimeter, dass Leitungsstränge des gleichen Faserverlaufs und der gleichen Lage bei zwei anatomisch gleichgebauten Individuen im Gesichtsfelde nicht immer die Funktion derselben Oertlichkeit vermitteln. Das gleiche gilt für die Zellen des Wahrnehmungszentrums.

Wenn *Jatzow*, die Ansichten Anderer kritisirend, bemerkt: „ein bischen Regelmässigkeit mit ein bischen Unregelmässigkeit müssen wir nach unseren jetzigen anatomischen Anschauungen doch perhorresciren," — so verlässt er hiermit sowohl, als mit der Aufstellung seines Schemas den realen Boden und thut den klinischen Erscheinungen Gewalt an. Denn um seinem Schema gerecht zu werden, müssen die homonymen hemianop. Defekte bei beliebigen, in der optischen Leitung oder dem Wahrnehmungszentrum gelegenen Heerden gewisse theoretische Bedingungen erfüllen, die sich klinisch als unhaltbar beweisen. So muss z. B. der incomplete homon. Defekt auf dem einen Auge die Peripherie

erreichen, auf dem anderen Auge muss er entlang der Trennungslinie verlaufen; und ferner könnte ein homonymer hemianop. Defekt auf beiden Augen gar nicht vorkommen, wenn er nicht die Trennungslinie erreichen würde.

Für die Partialkreuzung der Sehnervenfasern im Chiasma im besonderen hier einzutreten, mag wohl fast allen Interessenten überflüssig erscheinen; doch mag mir gestattet sein, aus der gegen die Totalkreuzung sprechenden Fülle des Materials nur einen Fall hier hervorzuheben, der einem Experimente gleicht und auch einzig in seiner Weise dasteht.

Weir-Mitchell (Journ. of nerv. and mental disease 1889 XIV p. 44) erzählt: Ein 45jähr. Mann hatte seit etwa 5 Jahren über schwere Sehstörungen, Kopfschmerzen, leichte Ermüdbarkeit und andere unbestimmte Cerebralbeschwerden geklagt. Die Untersuchung der Augen durch *Thomson* ergab völlig normales Verhalten der Augenmuskeln, der Iris etc., ferner absolute Anaesthesie der Nasalhälfte beider Netzhäute und Herabsetzung der noch vorhandenen Sehschärfe auf $^1/_{10}$ ohne Stauungspapille und mit nasaler Papillenatrophie. Ohne wesentliche Aenderung — nur die Sehkraft nahm auf dem linken Auge allmählich bis auf $^1/_{30}$ ab — trat plötzlich Coma und Tod ein.

Die Sektion ergab neben hochgradigem Hydrocephalus externus eine citronengrosse Cyste, die die sella turcica zum Druckschwund gebracht und das Chiasma in der Medianlinie auseinander gesprengt hatte, sodass jede Verbindung zwischen dem rechten und dem linken Tractus opticus zerstört war. Jeder Tractus setzte sich nach vorne nur in seinem Antheil an dem gleichseitigen Nervus opticus fort. Die gekreuzten Fasern zum entgegengesetzten Sehnerven waren völlig geschwunden. Statt des Chiasma fanden sich also zwei dünne, atrophische Nervenbündel, welche direkt vom Tractusrest nach vorn und aussen zum Augapfel hin verliefen, und die wie Tangenten den rundlichen Tumor an seinen Aussenflächen berührten. Die genauere Untersuchung stellte dann noch fest, dass der Tumor durch ein Aneurysma gebildet wurde, das sich an einem abnormen Ver-

bindungsast, der unter dem ursprünglichen Chiasma von einer zur andern Carotis interna verlaufen war, ausgebildet hatte.

Die klinischen Symptome von Seiten des Sehorgans entsprachen vollständig dem anatomischen Befunde, der einem Durchschneiden des Chiasma in sagittaler Richtung zu vergleichen war."

Es erübrigt nun noch, die Ansicht der Anhänger der Totalkreuzung über die hier in Rede stehenden Dinge kennen zu lernen.

Es genügt, die einschlägigen Aeusserungen hier wörtlich anzuführen:

Michel schreibt (l. c. pag. 46):

„Wiederholt habe ich betont, dass vom physiologisch-klinischen Standpunkte aus ganz gleichgültig erscheint, ob eine Semi- oder Totaldecussation der Sehnerven im Chiasma stattfindet." Im gleichen Sinne äusserte sich auch *Schön*: ob anatomische Semi- oder Totaldecussation im Chiasma vorhanden, hat gar keinen Einfluss auf die Hemiopiefrage . . . . Im Bau des Chiasma steckt nicht das Geheimniss identischer Defekte, d. h. der Hemiopien. Das Chiasma ist als eine Commissur aufzufassen, wie die Kreuzung der Pyramiden." *Schön* nimmt an, dass die identischen Stellen der Netzhaut die Endpunkte zweier korrespondirender Nervenfasern sind, welche in einem Punkte des Sensoriums zusammentreffen. Dieser liegt in der gegenüberliegenden Grosshirnhemisphäre, sieht also nach der gegenüberliegenden Seite, wie sie dorthin hört, fühlt und bewegt. Eine Semidecussation muss allerdings stattfinden, damit die von der betreffenden Hemisphäre aufgehenden Fasern zur gleichnamigen Hälfte sowohl der gleichseitigen, als der gegenüberliegenden Retina gelangen können. Diese Halbdurchkreuzung braucht jedoch nicht nothwendig im Chiasma zu geschehen. Das Sensorium beurtheilt die von zwei korrespondirenden Punkten erhaltenen Eindrücke nur als identisch bezüglich des Orts, jedoch als qualitativ in dreifacher Weise von einander verschiedene und geschiedene Empfindungen, auch wenn der gleiche Reiz die beiden korrespondirenden Stellen getroffen hat."

Pag. 45. „Vom physiol. klinisch. Standpunkte muss ferner die Anschauung, dass die Art und Weise der Sehstörung einen Schluss auf die anatomische Verlaufsweise der Sehnerven im Chiasma und in der Gehirnsubstanz erlaube, als ein irriger bezeichnet werden. Nehmen wir beispielsweise an, dass eine rechts- oder linksseitige Hemianopsie durch eine Läsion des entsprechenden entgegengesetzten Tractus verursacht sei. In typischen Fällen gleichseitiger Hemianopsie zeigt die funktionelle Prüfung ein normales Verhalten der Sehschärfe beider Augen, und eine, durch eine vertical verlaufende Trennungslinie gegebene Scheidung der Gesichtsfelder beider Augen in eine sehende und eine nicht sehende Hälfte. Wäre nun eine unvollständige Kreuzung im Chiasma im Sinne von lateral verlaufenden und auf derselben Seite bleibenden Bündeln vorhanden, so müsste bei einer Läsion des linken Tractus die Sehschärfe der sehenden Hälfte des rechten Tractus bei gleichzeitiger normaler Sehschärfe des linken Auges herabgesetzt sein, und bei einer Läsion des rechten Tractus das umgekehrte Verhältniss eintreten. Um diesem Dilemma zu entgehen, hat sich *Wernicke* veranlasst gesehen, eine Doppelversorgung der Macula von beiden Tractus aus aufzustellen."

Pag. 87. „Mein Standpunkt in Bezug auf die Auffassung der experimentell und klinisch zu beobachtenden und als Hemianopsie, Hemiamblyopie bezeichneten funktionellen Störungen in ihrem Verhältnisse zur anatomischen Verlaufsweise des Sehnerven am Chiasma und in den Tractus scheint mir durch das Ergebniss der vorliegenden *(Michel's)* Untersuchungen aufs neue begründet worden zu sein; ich muss die Störungen, deren Richtigkeit und Thatsächlichkeit ich selbstverständlich anerkenne, als völlig unabhängig von der Verlaufsweise der Sehnervenfasern betrachten, und kann mich in der vorliegenden Frage wohl kaum bezeichnender ausdrücken, als wenn ich die Worte *v. Gudden's* gebrauche: „Zuerst Anatomie und dann Physiologie, wenn aber zuerst Physiologie dann nicht ohne Anatomie!"

Eine derartige Herabsetzung der Valenz kliuischer Thatsachen für die Ergründung der Verlaufsweise des optischen Nervenapparates hiesse nach meiner Auffassung gegen einen

starken und wohlgerüsteten Feind einen Feldzug lediglich mit Infanterie gewinnen wollen. Wir unsererseits betrachten die klinischen Erscheinungen wie die mikroskopisch-anatomischen Befunde als gleichwerthige Faktoren, die sich ohne Voreingenommenheit in ihrer Beurtheilung gegenseitig ergänzen und decken müssen, wenn wir überhaupt in unserem Wissen Fortschritte machen wollen. Stellt man sich aber einseitig auf den anatomischen Standpunkt, so lehrt uns der Streit um die Partialkreuzung in allen seinen Phasen, wie leicht man bei der mikroskopischen Pathologie des Chiasma sich irren kann.

Am Schlusse dieser Arbeit möchte ich noch das unabweisliche Bedürfniss nach einem einheitlichen, von Allen acceptirten und in Gebrauch gezogenen Gesichtsfeldschema aufs entschiedenste betonen. Schon früher ist von *Förster* auf einer Heidelberger Ophthalmologenversammlung eine Anregung in diesem Sinne erfolgt. Wie nothwendig eine derartige Vereinbarung erscheint, lehrt diese Arbeit. Gesichtsfelder, die man nicht unmittelbar mit einander vergleichen kann, verlieren fast ganz ihren praktischen Werth. Sollte den Ophthalmologen die Verständigung nicht gelingen, dann werden die Neuropathologen sicher die Initiative ergreifen und die Augenärzte sich schliesslich gezwungen sehen, aus der Hand der Schwesterdisciplin eine ebenso einfache als bedeutende und so leicht zu bewerkstelligende Forderung auf eigenem Gebiete entgegen nehmen zu müssen.

Anhang.

Krankengeschichtliche Notizen zu den Gesichtsfeldabbildungen.

Figur 1 (Taf. IV). Krankengeschichte pag. 4 dieser Arbeit (Wilbrand).

Figur 3 (Taf. IV). Herr W. aus Amerika, Wollhändler, seit einiger Zeit Aufregungszustände, Schwerfälligkeit im Gehen, leicht ataktische Erscheinungen, Ungeschicklichkeit mit den Händen, langsame Sprache, eigenthümliches Benehmen, jedoch kein Intelligenzdefekt. Vor einigen Tagen plötzlich rechtsseitige homonyme complete und absolute Hemianopsie. Rechte Pupille weiter als die linke, reflektorische Pupillenstarre auf beiden Augen, bei Accommodationsimpulsen deutliche Contraction, ophthalm. Befund beiderseits normal, Sehschärfe beiderseits normal, Farbensinn in den erhaltenen Gesichtsfeldhälften normal, Patient ermüdet leicht beim Lesen, beim forcirten Blick nach auswärts und nach oben treten leicht ataktische associirte Zuckungen des Bulbus auf, Lidschluss normal, Lues zweifelhaft, Verdacht auf beginnende Paralyse. (Wilbrand.)

Figur 4, Taf. IV. (*Schöler*, Beitr. zur Pathol. d. Sehnerv. u. d. Netzhaut, 1884 pag. 74). Oberst-Lieutenant R., 60 Jahre alt, eine überaus kräftige Erscheinung, stellte sich am 7. I. 1883 wegen einer vor zwei Tagen acquirirten linksseitigen Hemianopsie ein.

Während des Wartens im Vorzimmer trat eine linksseitige Hemiplegie auf, welche denselben sich in die Klinik aufzunehmen veranlasste. Hier konnte nun konstatirt werden, dass die anfängliche Hemianopsie, bei welcher in den betreffenden Netzhauthälften die Farben und Raumempfindung verloren gegangen war, mit dem völligen Rückgange der Hemiplegie einen partiellen Rückgang zeigte. Statt der ganzen Gesichtsfeldhälften war schliesslich am 16. I. 83, also nach 9 resp. 11 Tagen, nur noch der linke obere Quadrant im Gesichtsfeld farben- und raumblind. Der gleiche Befund konnte noch nach einer Woche als unverändert geblieben konstatirt werden.

Figur 5, Taf. V. (*Wilbrand*, A. f. O. XXXI 3.) Patient 63 Jahre alt, klagt über heftigen Kopfschmerz, Schwindel und Uebelsein, Unsicherheit auf dem rechten Beine, Hemianopsia homonyma dextra completa et absoluta.

Die Trennungslinie der Gesichtsfeldhälften zieht einige Grade an F vorüber. Die linken Gesichtsfeldhälften von normaler Begrenzung, links Stauungspapille, rechts Hypermeter $^1/_{40}$ S = $^{20}/_{20}$, links Hyperm. $^1/_{20}$ S = $^{20}/_{40}$, Farbensinn normal, Pupillenverhältnisse normal, keine Augenmuskelstörungen. 28. V. 83.

11. VI. 83. Plötzlich rechtsseitige Parese und fortwährendes Schleudern des rechten Vorderarms und der rechten Hand, ohne Bewusstseinsstörung, rechter Facialis paretisch, die Zunge weicht nach rechts ab, das rechte Bein völlig gelähmt, der rechte Arm stark geröthet und ödematös, absolute und totale rechtss. homon. Hemianopsie, zuweilen treten flimmernde Lichterscheinungen auf, deren Lage nicht genau angegeben werden kann. Paraphasie.

10. XI. 83. Die Stauungspapille im Abnehmen begriffen.

27. III. 85. Tod durch Erhängen.

Sektion: Mediane Fläche des Cuneus und der ganzen hinter der fissura calcarina gelegenen Pars occipitalis atrophisch, hintere Hälfte des Spindellappens (3. Schläfenwindung) Gyrus hippocompi und ganzer Occipitallappen an der Unterfläche erkrankt. Bei Schnitten durch die veränderten Partien zeigt sich im Bereiche des Occipitalhirns, dass die Gegend des sagittalen Markbündels besonders erweicht schien. Das linke corp. geniculat. extern. und das Pulvinar sind kaum noch zu erkennen. Der linke Tractus opticus ist schmäler als der rechte.

Figur 6, Taf. V. (*Förster* Gräfe-Saemisch VII 118). Herr Beckmann, 64 Jahre alt, Apotheker, bemerkte am 15. III. 74 des Morgens, dass er nicht mehr ordentlich lesen, noch viel weniger schreiben konnte. Allgemeinbefinden gut, im Laufe des Tages Sprachstörungen (siehe *Wernicke* der aphasische Symptomencomplex pag. 47), Hemianopsia homonyma dextra. Die Grenze zwischen den gut funktionirenden und den defekten resp. stumpfen Partien in beiden Gesichtsfeldern zwar senkrecht, aber nicht durch den Fixationspunkt gehend, sondern 3 resp. 5 Grad an ihm vorbeiziehend. Nach rechts von dieser Grenze lag noch ein 5—10° breiter in verticaler Richtung sich ausdehnender Streif, in welchem zwar die Empfindung vorhanden, aber deutlich abgestumpft war. Ferner zeigte sich das Gesichtsfeld des linken Auges auch an der äusseren Peripherie, also von links her, um eine 5—10 Grad breite Zone eingeengt. Bei späteren Untersuchungen zeigte es sich, dass die stumpfe Zone nach rechts von der verticalen Trennungslinie nicht zu allen Zeiten gleich breit blieb. Ferner wechselte sehr erheblich die periphere Einengung an der linken Seite des linken Gesichtsfeldes. Das Verhalten der Grenzlinie zum Fixationspunkte blieb jedoch immer ziemlich das nämliche. Nie reichten die Defekte der rechten Hälften bis an eine durch den Fixationspunkt gelegene Verticale heran.

Sektion: Tractus und Chiasma normal, gelbbraun verfärbte eingesunkene mit der Pia verwachsene Partie von folgender Oertlichkeit: Die hintere Spitze des Heerdes reichte 2 cm nach hinten von einer idealen Fortsetzung des Sulcus parieto-occipitalis; nach oben grenzte sie an den Sulcus

interparietalis, nach vorn an der Oberfläche bis an die Umbiegungsstelle der ersten Schläfewindung um die fossa Sylvii, nach unten setzte sie sich in eine dünne, in der Furche zwischen erster und zweiter Schläfenwindung gelegene erweichte Stelle fort. In der weissen Marksubstanz schloss sich an ihn eine bis in die Mitte des Gyrus postcentralis reichende indurirte Stelle an. Der linke Seh- und Streifenhügel kleiner als der rechte.

Figur 7 und 8, Taf. V. (*Wilbrand*, Ueber Hemianopsie und ihr Verhalten zur top. Diagn. d. Gehirnkrankh. 175). Bischoff, kräftiger Mann von 59 Jahren, wachte aus einem Mittagsschlaf mit Kopfschmerzen und Sehstörung, Erscheinung von Seelenblindheit und linksseitiger homonymer incompleter Hemianopsie auf. Der Defekt betraf hauptsächlich den linken unteren Quadranten, der linke obere Quadrant eines jeden Gesichtsfeldes war ebenfalls von unten und der äusseren Peripherie eingeschränkt, während auf dem noch erhaltenen Theile des Gesichtsfeldes dieser Hälften eine stumpfe Empfindung für weiss, aber nicht für Farben noch bestand. Augenspiegelbefund, Sehschärfe normal, keine Augenmuskelstörungen, Urin frei. Später apoplektiform entstanden: Lähmung des linken Armes.

Figur 9, Taf. VI. (*Schöler* und *Uhthoff* l. c. pag. 65). 3. XII. 83. Karl Sch., 16 Jahre alt, Schneiderlehrling, temporale Hemianospsie.

R. A. Sn. XV in 15′ Sn. V in p. p. $3^1/_2$″
L. A. Sn. XL in 15′ Sn. III (+ $^1/_{10}$) in 6″

Pupillarreaktion prompt. die rechte Pupille leicht erweitert. Ophthalm. beiders. deutl. atroph. Abblassung der Papille; rechts etwas stärker als links. Erhebl. physiol. Excavat, atroph. Verfärbung der Papille, temporalwärts stärker als medial ausgeprägt.

Am 4. April 1881 fiel beim Fällen eines Baumes der letztere dem Patienten auf den Kopf. Der Baumstamm lag quer über der linken Hälfte des Gesichts, so dass die rechte Hälfte des letzteren an den Boden gedrückt wurde. Schädelbasisfraktur, 3 Tage bewustlos, seitdem Abnahme der Sehkraft.

Figur 10, Taf. VI. (*Schöler* und *Uhthoff* l. c. p. 61). Minna D., 23 Jahre alt, Tumor cerbri? temporale Hemianopsie, Hemiparesis dextra, vorübergehende Aphasie, Neuritis optica, im Uebergange zur Atrophie, R. A. Finger in 8′, Sn. $II^1/_2$ Buchstaben, Stirnkopfschmerz, Urinmenge vermehrt, L. A. Finger in 6′, Sn. $VII^1/_2$ Buchstaben, beiderseits leichter Exophthalmus, links deutl. Beweglichkeitsbeschränkung nach aussen, leichte rechtsseitige Hemiparese und zeitweise auftretende Aphasie. Am 9. IX. 82. Patientin zum erstenmale entbunden. Fünf Wochen darauf Beginn des Verfalls des Sehvermögens. Dann wieder Besserung bis zur zweiten Entbindung am 13. IX. 83. Seitdem anhaltende Verschlimmerung der Sehkraft.

Figur 11, Taf. VI. (*Griffith*, Medical Chronicle, January 1887 Case 3). Frau P., 33 Jahre alt, Amme, stellte sich am 9. II. 86 zum erstenmale vor. Rechts S. = $^6/_{60}$ links = $^6/_{36}$, Augenhintergrund normal, Pupillen beweglich Hypermetr. unter 2 D, temporale Hemianopsie mit conzentrischer Einschränk-

ung der nasalen Hälften, zweifellos Herabsetzung der Hautsensibilität der linken Seite, Verminderung des Farbensinns im rechten Auge, Verlust des Geruchsinns im linken Nasenloch, Tastsinn unbeeinflusst. Die Erscheinungen traten vor 9 Monaten zuerst auf mit Kopfschmerzen, Herabhängen des linken Augenlids und Doppeltsehen. Seit 5 Jahren Aufhören der Menses, der Gang ist normal, die Gesichtsfeldaufnahme Figur 11 (Taf. VI) ist vom 23. Februar. Links Ovarialbeschwerden, nach Anwendung von Jodkali und Brom besserte sich der Zustand, so dass sie wieder arbeiten konnte. Der Urin war frei von Zucker und Eiweiss.

Figur 12, Taf. VII. (*Schöler* und *Uhthoff* l. c. p. 78). 21. II. 83. Fräulein Fr., 62 Jahre alt,

R. A. weiss (+ 30) Sn. XL in 15′
L. A. „ (+ 20) Sn. XXX in 15′

linksseitige homonyme Hemianopsie. Patientin, welche wegen eines Glaucoma inflammat. chron. operirt werden musste, war schon seit dem Jahre 1870 eine Verschlechterung ihres Sehens mit Einschränkung der Gesichtsfelder aufgefallen. Ophthalmoscop. nichts abnormes mit Ausnahme einer auffälligen Weite der Arterien und Venen nachweisbar. Die Gesichtsfelddefekte sind nicht congruent, sondern ist der mediale Defekt rechts bedeutend umfangreicher, als der laterale des linken Auges. Beide schneiden scharf mit der Mittellinie ab, und fehlt in denselben jede Farben- und Raumempfindung. Patientin ist sehr hinfällig, leidet seit Jahren an schweren rheumatischen Gelenkaffektionen und in letzter Zeit noch häufiger als zuvor an Schwindelanfällen.

Figur 14 und 15, Taf. VII. (*Förster*, Journalnummer 14345). Goldschmidt, im Juni 1864 erste Untersuchung, damals 47 Jahre alt, gab an, mit dem linken Auge etwas undeutlicher zu sehen. Geringe Myopie, Spuren von Linsentrübungen, mit dem Perimeter nichts gefunden, dem linken Auge erscheint die Schrift nach links vom fixirten Buchstaben etwas undeutlicher und verwischter als rechts vom fixirten Buchstaben. Sehschärfe beiderseits etwas unter der Norm.

Mai 1867 zweite Untersuchung. Die negativen Scotome auf beiden Augen dicht nach aussen vom Fixirpunkt sind sicher zu konstatiren. Patient liesst nur langsam und unsicher gewöhnliche Schrift. Er erkennt die Schrift mit jedem Auge auf einige Momente besser, wenn er zuvor das Auge für eine Minute schliesst.

31. V. 1870, siehe Gesichtsfeld Figur 14 (Taf. VII). Patient gibt bisweilen an, dass im Bereiche des ganzen fasciculus cruciatus das Objekt undeutlicher sei, als im Bereiche des fasciculus noncruciatus.

18. I. 1872. Auf dem linken Auge wird Roth nur noch nach Innen von F (vom 15 bis ca. 35°) erkannt. In den hellschraffirten Partien nach aussen wird das rothe Objekt nur als „weisslich" wahrgenommen. Auf dem rechten Auge sehen alle hell schraffirten Stellen ein weisses Quadrat sehr

stumpf, ein rothes nicht als roth, sondern nur als einen helleren Fleck. Die Empfindung für Roth existirt nur nach Innen von dem Fixationspunkt bis ca. zum 35° (Meridian 240).

Von anderen Symptomen wurde nur dumpfer nicht sehr heftiger Kopfschmerz angegeben, besonders im Scheitel und in der Schläfengegend. Die Papill. opt. waren im Jahre 1873 in den äusseren Hälften weiss, später ganz atrophisch. Im Jahre 1872 las er noch mit dem linken Auge mühsam gewöhnliche Schrift. Juni 1879. Der Defekt überschreitet die Medianlinie am linken Auge. R. A. + 1/6 Snell IV mühsam Sylben. Patient hat wiederholt und lange Zeit Kali jodat. gebraucht.

In den folgenden Jahren nahm die Stumpfheit im Bereiche des fasciculi cruciati zu und zwar in der Art, dass das zuerst beobachtete negative Scotom sich zentrifugal vergrösserte. Die ganz weit temporal liegenden Partien der Gesichtsfelder funktionirten noch besser und selbst im Jahre 1874 (siehe Figur, 15 Taf. VII, die hellschraffirten Partien) war die Funktion noch nicht vollständig erloschen.

Patient wurde später gelähmt und blödsinnig und starb im Jahre 1884. Die Sektion ergab einen grossen Tumor in der Sella turcica, welcher diffus in deren Umgebung hinein gewuchert war. Der Ausgangspunkt desselben war nicht näher zu bestimmen.

Figur 16, Taf. VIII. (*Vossius*, A. f. O. XXX 3 175). Im Verlaufe von etwa 1/4 Jahr, von der Zeit der ersten subjektiv wahrnehmbaren Sehstörungen an gerechnet, bei dem bis dahin sonst ganz gesunden, nie luetisch inficirten 26jährigen Patienten, hatte sich ganz allmählich, ohne dass die Zeichen eines schweren Cerebral- oder Spinalleiden vorausgegangen waren, nur unter intermittirenden heftigen Kopfschmerzen in der Stirn aus einer beiderseitigen temporalen Gesichtsfeldeinschränkung mit parazentralem Scotom eine in der Mittellinie scharf abschneidende, durch den Fixationspunkt gehende Hemianopsia temporalis und zugleich beiderseits eine umfangreiche Atrophie der Papille ohne exquisite Entzündungserscheinungen an derselben ausgebildet. In den erhaltenen medialen Gesichtsfeldhälften hatte sich gleichzeitig eine geringe Einengung der Aussen- und Farbengrenzen entwickelt; dieselbe war dann aber weiterhin nicht vorgeschritten, sondern hatte sich während der folgenden beinahe 6 monatl. Beobachtung, wie auch die Papille immer in demselben Zustand befunden. Nur die Sehschärfe und der Lichtsinn zeigten geringe Schwankungen. Die Sehschärfe war rechts bei der Aufnahme $^{20}/_{100}$, nach 3 Wochen bei der Entlassung, als die temporale Hemianopsie deutlich ausgeprägt war, $^{20}/_{70}$, dann nach 4 Wochen $\angle$ $^{20}/_{200}$, 6 Wochen hierauf wieder $^{20}/_{100}$ und nach einem weiteren Vierteljahr unverändert geblieben. Diesem Resultate beinahe ganz analog waren die Ergebnisse der Lichtsinnuntersuchung gewesen; die zur Erkennung der Striche erforderliche Beleuchtungsfläche entsprach $\frac{(8)^2}{2}$, $\frac{(11)^2}{2}$, $\frac{(9)^2}{2}$, $\frac{(4)^2}{2}$, $\frac{(6)^2}{2}$. Auf dem linken Auge war das Verhalten der Funktionen zu den verschiedenen

Zeiten in kaum nennenswerthem Masse abweichend gewesen, die Sehschärfe war fast immer gleich oder $\angle$ 1, der Lichtsinn ging aber von $\frac{(6)^2}{2}$ durch $\frac{(9)^2}{2}$ zu $\frac{(5)^2}{2}$ und schliesslich zur Norm über.

Figur 17, Taf. VIII. (*Jatzow*, A. f. O. XXXI 2 267). August Schulte, 23 Jahre alt, R. S = $^{12}/_{200}$, L. S = $^{12}/_{200}$, andere Notizen fehlen.

Figur 18, Taf. VIII. (*Treitel*, A. f. A. X 460). 27jährige, rheumathische, mit einem luetischen Mann verheirathete Frau, erkrankte mit Kopfschmerzen anfangs der rechten, später der linken Seite, bekam dann Sehstörungen gleichzeitig auf beiden Augen, die sich entsprechend ihrer eigenen Beobachtung als totale temporale Gesichtsfelddefekte darstellen; die temporale Hemianopsie ist ausgezeichnet durch scharfe Abgrenzung gegen die ganz intakte nasale Hälfte und verbunden mit beiderseitiger Herabsetzung der zentralen Sehschärfe. Sie verschwindet ohne wesentliche Medication bis auf zwei symmetrische, temporalwärts vom Fixirpunkt sich ausdehnende parazentrale Scotome (inselförmige, partielle Hemianopsie). Darauf stellt sich eine Anschwellung des Periostes am rechten Stirnbein ein und bald darnach totale Lähmung des rechten Oculomotorius, des rechten Trochlearis und des linken Facialis, gleichzeitig unvollkommene temporale Hemianopsie, d. h. fast vollständiger Ausfall der temporalen Gesichtsfeldhälfte des rechten Auges, wiederum mit scharfer Abgrenzung gegen die ganz gesunde nasale Hälfte, aber mit normaler Sehschärfe ($^{20}/_{40}$ in Folge alter macula cornea) und ganz intaktes Verhalten in den Funktionen des linken Auges. Bei energischer Schmier- und Schwitzkur werden die Funktionen des rechten Auges innerhalb 5 Wochen ganz wieder hergestellt, die übrigen Lähmungen bessern sich und gehen allmählich in fast vollständige Heilung über. Cerebrale Heerderscheinungen zeigen sich während des ganzen Krankheitsverlaufs niemals.

Figur 19, Taf. IX. *(Wilbrand.)* Patient, ein 25jähriger scrophulös aussehender Mensch, war vor einigen Jahren infolge eines Sonnenstichs fast erblindet. Patient soll sehr schwer an Gehirnentzündung damals erkrankt gewesen sein, allmählich besserte sich sein Sehvermögen wieder, temporale Hemianopsie, S. beiderseits $^{20}/_{50}$, Papillen blass, klagt viel über Kopfschmerzen, Urin frei, hat sich nur einmal vorgestellt. Einige Monate darauf starb er unter Hirndruckerscheinungen ziemlich plötzlich. Sektion verweigert.

Figur 21, Taf. IX. Standtke Fritz, 48 Jahre alt (*Förster* Journalnummer 35783), Hemianops. homon. sinistra absoluta et completa. Untersuchungsobjekt 5 Quadratmillimeter Weiss.

23. X. 84 untersucht. Patient erkrankte am 8. Februar 1884 ohne vorheriges Unwohlsein. Er bemerkt morgens beim Aufstehen, dass er nach der linken Seite hin nicht gut sehen konnte. Er hatte die Nacht gut geschlafen und auch keine Kopfschmerzen verspürt. Kein Schwindel. Die ärztliche Behandlung bestand in einer Schwitzkur. Zwei Tage nach der Er-

krankung soll Patient sehr apathisch gewesen sein, doch habe er das Bewustsein nicht verloren, keine Convulsionen. Nach 14tägiger Bettruhe bemerkte Patient eine Schwäche der linken Körperhälfte.

Status bei der Untersuchung am 23. X. 84. Aeusserlich nichts abnormes, Augenbewegungen normal, Pupille links um ein geringes weiter wie rechts, Pupillenreaktion sympathisch und auf Convergenz gut, keine hemianopische Pupillenreaktion. Augenspiegelbefund: normal, trägt + $^1/_{30}$.

R. A. } S = $^{20}/_{40}$ + Gläser verschlechtern, — Gläser bessern? —
L. A. }

Figur 22, 23 (Taf. IX, X), 24, 25, 26, 27. *Wilbrand.* Herr D. pag. 54.

Figur 31, Taf. X. (*Förster* Journaln. 37150). Kramer, Kaufmann, 43 Jahre alt, von einem Kollegen wegen einer nicht genauer zu definirenden Sehstörung zugesandt, ist myopisch, Sehschärfe durch Concavgläser, jedoch nicht bis auf $^1/_2$ zu korrigiren. Die Buchstaben nach rechts hin „seien wie mit etwas Kreide bedeckt:" Patient glaubt nur am rechten Auge einen Fehler zu haben. Die perimetrische Untersuchung am 16. XII. 1887 ergab für ein kleines weisses Quadrat (5 mm^2) auf beiden Augen den sehr exzentrisch liegenden inselförmigen Defekt. Wahrscheinlich reichte eine Abstumpfung der Funktion viel weiter an den Fixationspunkt heran. Der völlige Defekt für Weiss lag erst zwischen dem 30. und 40. Parallelkreis im horizontalen Meridian. Er klagt über häufigen Kopfschmerz in der linken Stirn und Schläfengegend und hat Zucker im Urin. Der Patient stellte sich nur einmal vor. Die Untersuchung mit dem Perimeter ist genau und sicher.

Figur 34, Taf. X (*Förster* Journalnummer 28656). Patient Baruch, 34 Jahre alt, klagt seit Jahren über Kopfschmerz und ist kaum eine Woche frei von demselben. Die Schmerzen sind nicht sehr intensiv ziehend und sind nicht genau zu lokalisiren. Kein Erbrechen, aber Uebelkeiten. Vor 6 Wochen stand er des Morgens mit bedeutenter Sehstörung auf, gleichzeitig bemerkte er ein Blitzen bei geschlossenen Augen nach rechts im Gesichtsfelde, beiderseits Sn. $^{11}/_{20}$, Augenspiegelbefund beiderseits normal, Urin 1030,0 aber kein Zucker. Patient stellte sich nur einmal vor und ergab seine Untersuchung am 31. X. 78 homonyme rechtsseitige absolute inselförmige hemianop. Defekte.

Figur 35, Taf. XI. (*Schöler* u. *Uhthoff* l. c. p. 69) 18. Juni 1882. Fritz P., 68 Jahre alt, doppelseitige Hemianopsie,

R. A. Finger in 10' } keine Buchstaben erkannt,
L. A. Finger in 12' }

ophthalm. kein abnormer Befund, rechts macula Corn. centr. Vor 7 Tagen ist Patient am Morgen unter heftigen Kopfschmerzen und „so starkem Blutandrange zum Kopf, dass das Gesicht dunkelroth geworden war", auf beiden Augen erblindet und hatte dieser Zustand ca. 24 Stunden lang gewährt. Erst allmählich war darauf in den folgenden Tagen das Sehen zu seiner jetzigen Höhe zurückgekehrt.

Patient, schlecht genährt und von zusammengesunkener Haltung, leidet beim Sprechen an Athembeschwerden. Die Untersuchung des Herzens ergiebt eine Stenose der Aortenklappen, der Radialpuls unregelmässig und verlangsamt. Emphysema pulmon. Die Gesichtsfeldprüfung erweist:

1. Den Verlust jeder Farbenempfindung auf beiden Augen. Gleichzeitig kann durch Aussage des Patienten wie seiner Angehörigen mit Sicherheit der Beweis erbracht werden, dass Patient bisher ein ungestörtes Farbenempfindungsvermögen besessen hat.
2. Den Verlust der Raumempfindung auf den rechten Gesichtsfeldhälften und in dem oberen linken Gesichtsfeldquadranten zwei congruente Defekte von der in den Zeichnungen angegebenen Form und Ausdehnung.
2. Ist in den sub. 2 angegebenen Theilen noch Lichtempfindung objektiv naehweisbar vorhanden. Patient empfindet subjektives Flimmern in denselben, welches derselbe mit einem „Rauschen" vergleicht, wie wenn der Wind in den Blättern spielt.

In die Klinik anfgenommen, wurde derselbe nnter Berücksichtigung seines geschwächten Allgemeinbefindens einer leicht ableitenden Behandlung unterworfen. In Folge derselben bessert sich das Sehen allmählich und konnte derselbe zum Sehlusse der Kur am 24. Juli 1882 auf dem rechten durch die Hornhanttrübungen von jeher amblyopisehen Auge Sn. CC in 14′ (+ 7) Sn. I$^1/_2$ buehstabenweise erkennen, während links die Sehschärfe auf $^1/_2$ (Sn. XXX in 15′) gestiegen war. Aueh in den für Farben- und Raumempfindung unempfindlichen Netzhauthälften wurde die Lichtempfindung lebhafter. Hingegen blieb Patient für die Gesammtnetzhaut absolnt farbenblind.

Fignr 36, Taf. XI. (*Schweigger* A. f. O. XXII 305). Sp. litt im Jahre 1870 an heftigen Kopfschmerzen mit nachfolgender Sehstörung. Erste Untersuchnng am 20. IX. 72. Beiderseits Myopie $^1/_{10}$, rechts S = $^1/_2$, links S = $^2/_3$, hemiopischer Defekt beider linken Gesichtsfeldhälften. Patient klagt über Doppeltsehen, giebt aneh übereinanderstehende Doppelbilder an. Ein objektiver Beweglichkeitsdefekt ist nicht nachweisbar und auch aus den Doppelbildern ist eben wegen der Hemiopie ein sieherer Schluss nicht zu ziehen, da das Doppelbild verschwindet, sobald es anf die unempfindlichen Theile der Netzhaut fällt. Auch war schon nach wenigen Tagen Diplopie überhanpt nicht mehr vorhanden. Ophth. Befund normal, doppelseitige Hemianopsiė.

Am 5. III. 1875 erneute Untersuchnng. Sehschärfe und Myopie waren wie früher, auch der ophthalmoseop. Befund normal. Die perimetrische Untersuchnng ergab die Gesichtsfelder Fignr 37. Später traten Wahnvorstellnngen auf.

Fignr 38, 39, 40, Taf. XI und XII. (*Förster* Journaln. 20312). 11. XI. 1871. Patient Mazur, 58 Jahre alt, war bettlägerig wegen heftigen Kopfschmerzen, desshalb am Krankenbette besucht. Will schlechter naeh links hin sehen. Augenspiegelbefund negativ, Sehschärfe nicht auffallend

herabgesetzt, soll zur Perimeteruntersuchung in *Förster's* Wohnung kommen. Die Angabe, dass er beim Lesen die richtige Zeile verfehle, liess einen Defekt vermuthen, der anfangs durchaus in Abrede gestellt wurde. Die Untersuchung am 22. XII. 71 ergab identische inselförmige absolute hemianop. Defekte nach links. Der Kopfschmerz ist sehr viel geringer geworden. Die Defekte blieben im Jahre 1872 (siehe Figur 38 und 39, Taf. XII) ziemlich dieselben, ebenso im Jahre 1876, Figur 40 (Taf. XII). Kein Kopfschmerz mehr. In diesem Jahre wurde Zucker im Urin konstatirt.

Figur 41, Taf. XII (*Marchand* A. f. O. XXVIII pag. 64). Patient, ein blühender junger Mann von 21 Jahren hatte Myopie und beiderseits leichte Neuritis. Patient las Snellen 40 links in 16, rechts 50 in 15 Fuss, hatte also etwa $^1/_3$ Sehschärfe. Leidet zeitweise an Kopfschmerzen. Nach einem halben Jahre homonyme linksseitige Hemianopsie. Der Defekt beschränkte sich auf den linken oberen Quadranten. Zunahme der Kopfschmerzen, heftiges Erbrechen. Coma und Tod. Sektion: Gliom des rechten Schläfenlappens, hauptsächlich der medialen Theile, so dass das Unterhirn ganz in der Geschwulstmasse aufgegangen war, welche auf das corpus geniculatum und den Tractus opticus, besonders auf die laterale und untere Fläche einen Druck ausüben musste. Die hintere Hälfte des Tractus zeigte auch den Zustand der gelben Erweichung und zwar war der Zerfall am stärksten an dem lateralen Rande, während der mediale, namentlich mehr nach vorn, noch eine weissliche Farbe und festere Beschaffenheit besass. Ausserdem hydropischer Erguss in den Ventrikeln und blasenförmige Auftreibung des Infundibulum mit Abflachung des Chiasma.

Figur 45, Taf. XIII (*Siemerling* Arch. f. Psychiatrie XXI, Heft 1). 7. Jan. 1889. Ein bis dahin Gesunder bekommt ohne besondere Veranlassung plötzlich im Anschluss an einen Schwindelanfall mit erhaltenem Bewusstsein eine eigenartige, der Seelenblindheit ähnliche Sehstörung. Es bestand eine doppelseitige Hemianopsie, und zwar war dieselbe rechts eine complete und absolute, links eine totale Farbenhemianopsie. Der Lichtsinn war beiderseits gut erhalten. Bei intaktem Augenhintergrunde, bei Intaktheit der brechenden Medien war eine hochgradige Herabsetzung der Sehschärfe zu konstatiren. Dieselbe betrug anfangs nur $^1/_{30}$. Der Farbensinn war beiderseits erloschen. Anamnese, sowie wiederholtes Nachfragen beim Patienten selbst ergab mit aller Sicherheit, dass derselbe vorher ein gutes Farbenunterscheidungsvermögen besessen hatte. Derselbe war stets im Stande, sich Farben und farbige Bilder vorzustellen, obwohl die Fähigkeit, Farben zu empfinden, verloren gegangen war. Daneben bestand eine aphasische Sprachstörung amnestischen Charakters. Selbst wenn Patient durch Anfassen, Riechen, Hören sich über einen Gegenstand orientirt hatte, konnte er nicht gleich die richtige Bezeichnung finden, sondern brauchte erst eine Umschreibung und gelangte dann zur Benennung. Ebenso bestand ein leichter Grad von Agraphie. In der Folgezeit besserte sich die Sehschärfe. Am 18. April betrug dieselbe $^3/_5$. Ausserdem kehrte der Farbensinn in der unvollständigen hemianopischen

linken Gesichtsfeldhälfte zurück. Die rechte Hälfte blieb absolut hemianop. und nur zeitweilig war hier ein Aufhellen erkennbar. Hand in Hand mit der Besserung der Sehschärfe, mit der Wiederkehr des Farbensinns, kehrte nun auch die Möglichkeit zurück, Gegenstände richtig zu benennen, wenn er sie sah. Das Symptom anscheinender Seelenblindheit, Alexie und Agraphie schwanden.

Figur 50, Taf. XIII (*Förster,* Journalnummer 32778) von Schalscha, 68 Jahre, 18. September 1882. Myopie. Ende Mai kam Patient aus Carlsbad zurück, hatte dort 7 Wochen lang täglich getrunken. Mitte Juni stellten sich heftige Kopfschmerzen ein, und zwar immer Nachts von 1—7 Uhr. Am 7. Tage fühlte er sich frei. So ging es etwa eine Woche lang weiter, als er eine Störung beim Sehen bemerkte und zwar bezog er diese nur auf das rechte Auge. Augenspiegelbefund: Nichts Auffallendes. Nach einem Abführmittel hat sich Kopfschmerz und Schwindel verloren, der Schatten im Gesichtsfeld wird wenig mehr bemerkt. Allgemeinbefinden viel besser. Schläft schlecht. Durch Bromkali Schlaf viel besser. Bemerkt immer noch den Schatten im Gesichtsfeld.

4. X. 85. Die identischen Gesichtsfelddefekte ziemlich unverändert, hat guten Appetit, schläft gut, fühlt sich wohl.

Figur 51 und 54, Taf. XIV und XV (*Schöler,* Jahresber. über die Augenkl. 1881, p. 50). Herr G., 43 Jahre alt, hatte sich 1864 Lues zugezogen. 3—4 Monate später: Halsaffektion, Condylome am After und Roseola. Mehrfache Quecksilber- und Jodkalikuren. 1870 wieder Ausschlag auf der Stirne, ulcus molle mit vereiternden Bubonen. Mitte Juli 1881 bemerkte Patient eines Morgens, nachdem er Abends zuvor unmässig Bier getrunken hatte, eine Gesichtsstörung, welche sich innerhalb zweier Wochen allmählich zu einem völligen Defekt der linksseitigen Gesichtsfeldhälften ausbildete. Stirnkopfschmerz. Im September bemerkte er eine Wiederkehr des Wahrnehmungsvermögens in den erblindeten Gesichtsfeldhälften. Diesen Verbesserungen war ein Flimmern auf den erkrankten Hälften vorausgegangen. S. beiderseits normal, ophthalm. kein Befund mit Ausnahme einer leichten gleichmässigen Entfärbung der Papillen. Auffallender Weise fehlte das Kniephänomen, sonst keine nervösen Störungen. Erblich nicht belastet. Erneute Schmierkur. Schon nach 14 Tagen erhebliche Besserung. Figur 54 (Taf. XIV) stellt das Gesichtsfeld des Patienten bei der Aufnahme, Figur 51 (Taf. XV) das Gesichtsfeld nach Gebrauch von 80 Grammen Ung. cinr.

Figur 52, Taf. XIV *(Wilbrand).* Karl Otte, 30 Jahre alt, Gerber, war als 11jähriges Kind einmal krank, sonst immer gesund. Keine Lues. Urin frei. Hatte sich nach einer militärischen Kontrolversammlung schwer betrunken und lag die Nacht über mit dem Kopfe an einer, durch ein Kamin sehr erwärmten Wand. Erwachte am anderen Morgen mit den heftigsten Kopfschmerzen. Dabei bemerkte er das Fehlen der rechten Gesichtsfeldhälften. Die Kopfschmerzen verloren sich bald. Fehlen aller übrigen cerebralen Erscheinungen. Ophthalm. Befund normal während einjähriger

Beobachtungsdauer. Die Sehschärfe normal. Die Gesichtsfeldgrenzen bleiben bei häufigen, während eines Jahres aufgenommenen Beobachtungen genau dieselben. — Die Behandlung blieb ohne Erfolg.

Figur 53 und 82, Taf. XIV *(Wilbrand).* Fräulein G . . . Seelenblindheit mit anfänglich doppelseitiger Hemianopsie. Später nur linksseitige incomplete homon. Hemianopsie. Sehschärfe normal. Ophth. Befund normal. Fehlen aller sonstigen cerebralen Erscheinungen. Seelenblindheit und Hemianopsie bestanden bis zu Ende. Sektionsbefund: Rechte Hemisphäre: Der lob. fusiform. tief eingesunken in einen schlaffhäutigen Sack verwandelt, der bis zur Spitze des Hinterhauptlappens sich erstreckt. Von oben zeigt sich der ganze Occipitallappen etwas eingesunken. Die Windungen etwas schmal, die Oberfläche aber nirgends erweicht. Der Cuneus in seiner Hinterhälfte stark reducirt, weich. Die Spitze desselben zusammenhängend mit dem an der Unterfläche erwähnten Heerde des lob. fusiformis. Der praecuneus normal, ebenso die lateralen Oberflächen des Occipitallappens und des ganzen Parietallappens.

Linke Hemisphäre: In der Markstrahlung der II. Occipitalwindung, wenige Millimeter unterhalb der grauen Rinde in der Tiefe der, die I. von der II. Occipitalwindung trennenden Furche eine kleine Höhle, an die sich frontalwärts eine erweichte Zone anschliesst (alter Heerd). Diese erweichte Zone geht weiter nach vornen in einen frischen Erweichungsheerd über, der die zentrale Markmasse der Hemisphäre vollständig zerstört hatte.

Figur 54, Taf. XV *(Schöler).* Siehe Figur 51 (Taf. XIV), Krankengeschichte.

Figur 55, Taf. XV (*Förster,* Journalnummer 36534.) Graf Kospoth, 50 Jahre alt, am 25. IV. 87 untersucht. In der Nacht vom 10/11. April 87 unter heftigen Kopfschmerzen, gestörtem Denkvermögen linksseitig hemianopisch erblindet. Patient ist myopisch, liesst Snellen $I^1/_2$ rechts bis 12″, links bis 8″. Hat sich nur einmal vorgestellt. Incomplete linksseitige Hemianopsie. Prüfungsobjekt 5 mm^2 weiss.

Figur 56, Taf. XV (*Oswald Baer,* Volkmanns klinische Vorträge, pag. 2259). Patient, luetisch, wurde plötzlich von Schwindel befallen und war eine zeitlang bewusstlos. Die Intelligenz und das Gedächtniss sind ungetrübt. Beiderseits rechtsseitige homonyme Hemianopsie. Bds. Myopie.

R. A. Sn. $I^1/_2$ von 3—9″ mit 9 S = $^{15}/_{30}$
L. A. Sn. $I^1/_2$ „ 6—9″ „ 9 S = $^{15}/_{40}$

Die Papille von normalem Aussehen.

Links Accomodationslähmung: Es ist sonst noch zu konstatiren: Eine leichte Parexe der rechten Körperhälfte, eine Parese des ganzen N. oculomot. sinister. und des abducens sinister. Therapie. Jodkali. Nach einigen Wochen: Besserung. Nach Schmierkur verschwanden die Augenmuskellähmungen und in den ausgefallenen Gesichtsfeldhälften zeigte sich an einer peripheren Stelle wieder Lichtempfindung. Später noch Zunehmen der Besserung im Gesichtsfelde.

Figur 57, Taf. XVI (*Förster,* Journalnummer 20759). Patient Müller, Landwirth, 45 Jahre alt, 5. X. 71. Seit fünf Wochen klagt Patient über eine Sehstörung. S. beiderseits = $^{20}/_{20}$. Die Fernsicht, wie stets, sehr gut. Vor Eintritt der undefinirbaren Störung hatte er $1^1/_2$ Tage lang sehr heftigen Kopfschmerz, der ihn ans Sopha fesselte, ein ihm ganz fremdes Symptom. Der Schmerz sass in der Stirn und im Nacken, kein Erbrechen; raucht täglich 5—6 Cigarren, schläft schlecht, wacht häufig in der Nacht auf. Linksseitige identische homon. hemian. Defekte.

25. XI. 71. Der Defekt wird geringer.

5. III. 72. Der Defekt nimmt immer mehr ab, ist aber noch nicht ganz verschwunden.

Figur 58, Taf. XVI (*Wilbrand,* Ueber Hemianopsie etc. pag. 49). Ein hereditär neuropathisch belasteter Mensch mit vorzüglichem Sehvermögen erkrankte unter Kopfschmerz und Schwindel hochgradiger cerebellarer Ataxie und der Entwickelung folgender Symptome: Parese des linken Mundfacialis und clonische Krämpfe seiner oberen Zweige, Motilitätsparese der rechten Seite, vasomotorische Störungen am rechten Arme, Hemianaesthesie der rechten Seite mit Ausnahme der Gesichtshälfte; dagegen complete Anaesthesie der linken Gesichtshälfte bis zur Sagittallinie über dem Scheitel. Zunge und Uvula weichen nach rechts ab. Linke Pupille weiter als die rechte. Beiderseits S = $^{20}/_{20}$. Ophth. Bef. Beiderseitige Stauungspapille nicht sehr hochgradig. Gegen Weihnachten 1880: Die temporale Gesichtsfeldhälfte des rechten Auges vollständig bis zu einer, wie mit einem Lineale gezogenen verticalen Trennungslinie defekt. Die Sehschärfe der erhaltenen Hälfte = $^{20}/_{20}$; die Farbengrenzen vollständig normal, schneiden scharf mit dem Defekt für Weiss an der Trennungslinie ab. Während sich das Gesichtsfeld des linken Auges bis gegen März 1880 genau in der geschilderten Weise verhielt, zeigte das Gesichtsfeld des rechten Auges folgende charakteristische Erscheinung. Wurde Patient zu einer Zeit untersucht, wo unter heftigen Kopfschmerzen anscheinend Symptome von Steigerung des intracraniellen Druckes vorhanden waren, so begann sich auf dem rechten Auge die temporale Gesichtsfeldhälfte von der Peripherie her einzuschränken, und zwar in manchen Meridianen um 25°, während das linke Gesichtsfeld sich in der angegebenen Weise verhielt. Später Besserung und Gesichtsfeld wie Figur 58. Die dunkelschraffirten Partien bedeuten völligen Ausfall der Lichtempfindung, die hellschraffirten abgestumpfte Lichtempfindung.

Figur 59, Taf. XVI (*Förster,* Journalnummer 43170). Friese Marie, 57 Jahre alt, Hemiop. homon. sinistr. Gesichtsfeld für Weiss. Untersuchungsobjekt 5 mm^2 Weiss. 14. VII. 86. Gestern früh trat plötzlich Flimmern vor dem linken Auge auf und Patientin bemerkte bald, dass sie nur halb sehe. r. A. Cataracta incipiens, Strabismus divergens.

Figur 60 (*Schweigger,* A. f. O. XXII 296. Frau L., 26 Jahre alt. Befund 13. V. 74. Vor $1^1/_4$ Jahren traten nach einer Entbindung eine seit-

dem vollständig zurückgegangene Hemiplegie gleichzeitig mit leichter Aphasie auf. Patientin konnte einzelne Worte nicht finden und schrieb andere Buchstaben, als sie beabsichtigte. Gegenwärtig keine Spur von Aphasie mehr vorhanden. Zentrale Sehschärfe normal, aber Störung beim Lesen und ähnlichen Beschäftigungen. Ophth. Ref. normal. Figur 60 giebt das Gesichtsfeld wieder bei Projektion auf eine Entfernung von 25 mm. Der schmale sectorenförmige Defekt reicht bis dicht an den Fixirpunkt und ist scharf begrenzt. Weiterhin nach der Peripherie geht der Defekt oben und unten in Undeutlichkeit des exzentrischen Sehens über.

Figur 61, Taf. XVII (*Förster*, Journalnummer 29 441, Ser. I.).

Figur 62, Taf. XVII (*Sachs*, Wien. klin. W. 1888, No. 22—23). A. G. 57 Jahre alt, bekam am 12. III. 84 heftigen Schwindel bei vollem Bewusstsein. Dabei bemerkte Patient undeutlich Sehen nach rechts oben und Schwierigkeiten beim Lesen. Sonst ausser Gedächtnissschwäche keine Cerebralerscheinungen. Untersuchung am 10. V. 87. Rigide Arterien, leichte Herzhypertrophie, kein Zucker und Eiweiss. Ophth. Bef. normal. S. jeder 6./VIII. — Mit + 3,0 D. wird bei nach links verschobenem Buche Snell. I binoc. gelesen. Mit kleinen Untersuchungsobjekten zeigt sich der hemianop. Gesichtsfelddefekt Fig. 62. Ein rothes Blättchen, welches 2° nach rechts von der Mittellinie noch in seiner Farbe erkannt wird, verliert diese, sowie es in in das Scotom eintritt, verschwindet daselbst ganz, oder wird nur als „grauer Schimmer" gesehen und erhält seine Farbe wieder, sobald es das Scotom verlassen hat.

Figur 64, Taf. XVII *(Wilbrand)*. Herr Sch., ganz gesund bis vor 2 Jahren, dann heftigen Husten, dabei häufig Anfälle, bei welchen die rechte Wange und Kopfhälfte geröthet und die rechte Pupille enger war. Seit einem Jahre rechtsseitigen Gesichts- und Kopfschmerz vom Halse ausgehend und nach oben ausstrahlend. Seit einem halben Jahre bemerkte er nach rechts oben in seinem Gesichtsfelde anfallsweise Auftreten von Flimmern und Durcheinanderwühlen der Farben. Wenn er das Auge mit dem Finger drückte, wurden die Farbenerscheinungen deutlicher. Jetzt hat er das Flimmern nur noch selten und wenig intensiv, aber beständig Kopfschmerz über dem rechten Auge. Morgens nach dem Erwachen sind die Kopfschmerzen stärker und ist das Sehvermögen nach rechts hin mehr getrübt. Allmählich bemerkte er, dass beim Lesen die rechte obere Ecke vom Buche verschwand. 30. IV. 1889. Vor einigen Tagen im Bette Schwindelanfall mit starkem Schweiss und Erbrechen. Er schlug nach der rechten Seite hin um, dieselbe war schlaff und der Arm hing wie gelähmt herunter. Nach 4—6 Tagen hörte dieser Zustand auf. Wenn er stehen wollte, fiel er nach der rechten Seite hin. Jetzt ist wieder alles in Ordnung, incomplete homon. rechtss. Hemian. Ophth. Bef. normal. Sehschärfe normal. Lungen- und Kehlkopftuberculose.

Figur 65, Taf. XVIII (*Schweigger*, l. c. 295). Herr S., 62 Jahre alt, bemerkte Mitte März 1876 angeblich nach einer Erkältung eine plötz-

lich auftretende Sehstörung. Beschwerden beim Lesen und undeutlich Sehen nach rechts. Vierzehn Tage später trat ein Gefühl von Kriebeln und Eingeschlafensein in Hand und Fuss der rechten Seite ein, immer nur einige Minuten anhaltend. Keine Lähmung, keine Kopfschmerzen etc. etc. Bei der perimetrischen Untersuchung am 30. IV. wird in der rechten Gesichtshälfte das exzentrische Sehobjekt noch wahrgenommen, aber viel weniger deutlich als links; es ist also nur eine starke Herabsetzung der exzentrischen Sehschärfe vorhanden, ein eigentlicher perimetrischer Defekt nur im linken Auge nach innen und oben.

Figur 66, Taf. XVIII (*Schöler*, l. c. 1884 pag. 66. Aug. Th., 41 Jahre alt, incomplete, linksseitige Hemianopsie für Farbenempfindung mit Incongruenz des Gesichtsfeldes. Bss. Snell. XX in 15′ erkannt. Ophth. Bef. beiderseits normal. Früher häufig Rheumatismus gehabt. Seit 7—8 Jahren in jedem Herbste eine Zeit lang Kopfschmerzen, Flimmern vor den Augen und Schwindel. Seit 8 Wochen unter eigenthümlichen nervösen Empfindungen deprimirte Stimmung, Schwindel, Flimmern und Halbsehen. Keinerlei cerebrale und spinale sonstige Erscheinungen. Urin frei. Schlaf gut. Früher Gonorrhoe und einen Ausschlag am After gehabt. Seit Jahren verheirathet, hat er eine gesunde Tochter. Mässiger Tabaks- und Alcoholgenuss. Linksseitige Farbenhemianopsie mit einem incongruenten, absolutem Defekt am rechten Auge im oberen Netzhautquadranten, in welchem jede Raumempfindung fehlt, während sonst dieselbe beim Fehlen jeder Farbenempfindung in den linken Gesichtsfeldhälften erhalten geblieben ist. Nach 3 Monaten war der Defekt im unteren inneren Gesichtsfeldquadranten des r. A. fast völlig geschwunden, während die Farbenhemianopsie dauernd bestehen blieb.

Figur 67, Taf. XVIII (*Schweigger*, l. c 299). Herr v. H., 56 Jahre alt, erlitt 1874 einen Schlaganfall mit hemiopischem Gesichtsfelddefekt nach rechts, welcher anfänglich erhebliche Störungen beim Lesen machte, dann aber sich soweit verkleinerte, dass gegenwärtig ohne Störung gelesen wird. Im Jahre 1875 erfolgte ein neuer Schlaganfall, von dem Patient sich ebenfalls wieder erholte. Sensibilitätsstörung der rechten Körperhälfte war vorhanden, auch ein geringer Grad von Aphasie, gegenwärtig noch redet Patient mit einiger Schwierigkeit.

2. X. 76. Beiderseits S = $^2/_3$. Ophthalm. Bef. normal. Herabsetzung der exzentrischen Sehschärfe in beiden oberen rechten Quadranten und ein kleiner Defekt ebendaselbst.

Figur 68, Taf. XIX (*Nieden*, A. f. O. XXIX. 3 143). Es handelte sich um eine rechtsseitige Hemiplegie und schwere Gehirnstörungen in Folge eines starken Sturzes auf den Hinterkopf. Da ein subduraler Abscess in der Gegend der Contusionsstelle wahrscheinlich erschien, wurde die betreffende Stelle des Hinterhauptbeines, die eine querlaufende Fissur zeigte, trepanirt. Dabei wurden Dura und Hirnrinde lädirt, ein Abscess fand sich indess nicht. Die Allgemeinerscheinungen besserten sich, die Hemiplegie schwand, es zeigte sich aber ein Defekt der temporalen Hälfte des Gesichts-

feldes rechts, während links eine allgemeine conzentrische Einengung zu constatiren war. Einseitige temporale Hemianopsie. Conzentrische (functionelle) Einschränkung der erhalten gebliebenen Gesichtsfeldhälften.

Figur 69, Taf. XIX *Sachs*, Wiener klin. Woch. 1888, No. 22—23). N. K., 22 Jahre alt. Am 30. XII. 87 nach heftiger Erkältung Schwindel und Verdunkelung vor den Augen. Die Verdunkelung liess eine hochgradige Sehstörung des „rechten" Auges zurück, die sich unverändert erhielt bis am 2. I. 88 plötzlich auch das linke Auge schlechtsichtig wurde, so dass sie jetzt „fast gar nichts sehe." Seit 2 Monaten nicht mehr menstruirt. Kopfschmerzen. Rechte Pupille etwas weiter. Augenbewegungen frei. Ophth. Bef. negativ.

R. S. mit — 1,0 D. 6/XVIII; L. S. mit — 1,0 D. 6/XII. Farbensinn normal. Die Gesichtsfelder zeigen vollständiges Fehlen der beiden rechten Hälften und der beiden linken oberen Quadranten, so dass nur die linken unteren Quadranten erhalten sind. Rechts besteht Abschwächung der direkten, links der consensuellen Pupillenreaktion. Frische Mitralklappeninsufficienz. Am 8. I. 88 zeigte die Prüfung des Gesichtsfeldes mit der Hand, dass die Lichtempfindung in den linken oberen Quadranten wiedergekehrt war, doch wurden daselbst Finger nicht gezählt, während dies bei ungefähr gleicher Exzentricität in den linken unteren Quadranten möglich war. Später nur rechtsseitige homonyme Hemianopsie. Auch später keine weiteren Cerebralsymtome.

Figur 72, Taf. XIX (*Schiele*, Arch. f. Augenh. XVI, 154). Frau H., hysterisch. 53 Jahre alt, Farbensinn normal, Pupillenreaktion prompt. Ophth. Bef. normal. Hypermetropie. S. rechts = $^5/_{15}$, links = $^5/_{10}$. Ermüdungsfigur. Wie aus den betreffenden Figuren zu ersehen, ist die tempor. Gesichtsfeldhälfte des rechten Auges durch sechs Ermüdungsaufnahmen um 20° eingeschränkt (Ermüdbarkeit = ca. 3°) und auf der homonymen Gesichtsfeldhälfte des rechten Auges eine exakt entsprechende Ermüdungszeichnung erhalten worden.

Figur 73, Taf. XX (*Schiele*, l. c. p. 156). Fall 8. Frl. C., 22 Jahre alt. Hysterie. Geringe Hypermetropie, beiderseits Visus $^5/_5$. Farben- und Lichtsinn normal. Ophthalm. etwas enge und blasse Artierie. Das Gesichtsfeld beiderseits von normaler Ausdehnung. Nachdem das linke Gesichtsfeld mittelst 4 diametralen perimetrischen Aufnahmen um ca. 10° — der Effekt jeder Aufnahme ca. 2,5° — eingeengt worden, zeigte sich nur die temporale Gesichtsfeldhälfte des rechten Auges um 10° eingeschränkt, die nasale blieb unermüdet, hatte ihre Aussengrenzen beibehalten.

Figur 74, Taf. XX (*Thomsen* und *Oppenheim*, Arch. f. Psych. XV, Heft 3). Paul Lange, Kellner, 24 Jahre alt, aus belasteter Familie. Der Patient zeigte ein buntes Gemisch von Potus, Epilepsie, typischer Platzangst und hallucinatorischer Psychoso mit völliger Krankheitseinsicht und complete Hemianaesthesie.

Seit 1880 Potus aus Neigung und Gelegenheit.

1881 praecordiale Paraesthesien. Schwindelzustände.

Seitdem typische Platzangst (Unmöglichkeit über leere Plätze zu gehen, durch leere Zimmer zu gehen, an Kasernen vorbeizukommen etc.), die durch Alcoholgenuss gebessert wird.

Dabei keine Wahnvorstellungen, sondern nur Angst mit Zittern, Schweiss, Flimmern vor den Augen.

1882 Krämpfe mit Bewusstseinsverlust.

1882 und 1883 zwei Anfälle von Delirium tremens. Scharf begrenzte complete und totale rechtsseitige Hemianaesthesie mit rechtsseitiger Achromatopsie.

Gesichtsfeld links wenig, rechts beträchtlich conc. eingeengt, gleichzeitig besteht ein homonymer rechtss. hem. Defekt beider Gesichtsfelder.

Sehschärfe: Rechts = 1; links = $^1/_3$ — $^1/_4$.

—— Grenze des Gesichtsfeldes vor, ... Grenze des Gesichtsfeldes nach dem künstlich erzeugten Angstzustande. Der vor dem Experiment schon fehlende Theil des normalen Gesichtsfeldes ist wagrecht, der nach demselben hinzugetretene Defekt ist senkrecht schraffirt.

Figur 75, Taf. XX (*Förster,* Journalnummer 37. 432. Porner, Sekretär, 58 Jahre alt. 16. Mai 1888 untersucht. 7 Wochen vorher sei er plötzlich während des Mittagessens auf dem linken Auge (!), resp. nach links hin erblindet. Keine allgemeinen Symptome eines Insults. Wohl Embolie, hat einen Herzklappenfehler. Rechtes Auge liest mit + $^1/_{17}$ $1^1/_4$ von 9—12″ III bis 15″. Linkes Auge $1^1/_4$ von 9—15″. III bis 17″ nur einmalige Untersuchung in Objektgrösse 5 mm² Weiss.

Figur 76—79, Taf. XXI und XXII (*Förster,* Journalnummer 25113, I. Serie). Weilshäuser, 51jähr. Patient. 2. X. 75. Klage: Störung beim Lesen vor einigen Tagen plötzlich aufgetreten. Schrift nach links vom Fixirpunkte undeutlich. Myopie. S. nur bis $^{11}/_{20}$ zu corrigiren. Myopie $^1/_{10}$—$^1/_8$. Kein Kopfschmerz. Keine Uebelkeit, keine Störung der geistigen Funktionen. 6. X. 77. Defekt wenig verändert. Hört seit einem Jahre schlechter auf dem rechten Ohre, fortwährendes Rauschen in der rechten Kopfhälfte, ist gedächtnissschwach und hinfällig geworden, bekommt zuweilen ohnmachtsähnliche Zustände. Kein Eiweiss, kein Zucker im Urin. Er bemerkt den Defekt beim Lesen nur wenig.

Figur 80, Taf. XXII (*Förster,* Journalnummer 4410. Paul Böhm, 23 Jahre alt. Oktober 1875. Vom 8.—10. Lebensjahre Krämpfe der rechten oberen Extremität. Die Hemianopsie bemerkte er schon seit 1867. Am 21. Oktober bekam er seit 13 Jahren Pause den ersten epilept. Anfall. Bewusstlosigkeit von $^1/_4$ Stunde. Hatte vorher im rechten Fusse eine Aura.

r. A. Hyperop. Bau S. = $^{20}/_{200}$. Minusgläser bringen S. auf $^{20}/_{100}$.

l. A. „ „ S. = $^{20}/_{50}$; — $^1/_{20}$ S. = $^{20}/_{20}$.

Zwischen der Trennungslinie und dem Defekte befindet sich jederseits ein Streif stumpfer Empfindung.

Figur 81, Taf. XXII (*G. Claeys*, Annal. d'ocul. 1878, pag. 123 und 124. 33jähr. Patient seit 11 Jahren luetisch. Heftige Kopfschmerzen. Im Februar 1877 apoplekt. Anfall mit rechtsseitiger Hemiplegie. Rechtss. Facialislähmung, Ptosis rechts. Auf antisyphilitische Kur Besserung der erwähnten Symptome, jedoch wird nun Klage über das Sehvermögen geführt. Leichter Kopfschmerz, leichte Schwäche der rechten Hand, ein leichtes Anstossen der Zunge waren die einzigen Erscheinungen zu dieser Zeit. Das rechte Oberlid und die rechte Unterextremität bekamen ihre Beweglichkeit wieder. St. praes. Myopie bds. links stärker als rechts. Beiderseits No. I gelesen. Ophth. Bef. linke Papille normal, rechte ein wenig weisser. Beobachtungszeit während eines ganzen Jahres. Bei einem Dutzend Gesichtsfeldaufnahmen stets dasselbe Resultat. Die Farbengrenzen schneiden genau mit den Grenzen für Weiss ab. „Cette partie sensible nettement tranchée de la partie insensible, et les limites parfaitement congruentes pour les yeux.“

Verzeichniss sämmtlicher Abbildungen und Hinweise auf ihre Beziehungen zum Text.

Figur 1. Absolut congruenter inselförmiger rechtsseit. hemianop. Defekt. Vergl. pag. 5, 25, 65, 70, 71, 77, 88, 101, 103, 104, 125, 126, 136.

Figur 2. Schema des Zusammenhanges der Retina-Elemente nach *Kölliker*. Vergl. pag. 10.

Figur 3. Rechtsseit. complete homonyme Hemianopsie. Sehr ähnliche überschüssige Gesichtsfeldpartie. Vergl. pag. 16, 46, 66, 67. 92, 101.

Figur 4. Incompleter absoluter linksseitiger hemianop. Defekt in Quadrantenform. Vergl. pag. 16, 20, 65, 71, 78, 89, 99, 101, 136.

Figur 5. Complete und absolute rechtsseitige homonyme Hemianopsie. Ueberschüssige Gesichtsfeldpartie längs des ganzen verticalen Meridians. Vergl. pag. 16, 17, 91, 136.

Figur 6. Incomplete rechtsseitige hom. Hemian. längs der Trennungslinie der Gesichtsfeldhälften eine stumpf empfindende Zone. Die Trennungslinie verläuft auf beiden Augen ungleich weit vom Fixationspunkt. Conzentrische Einschränkung der restirenden linken Gesichtsfeldhälften. Vergl. pag. 16, 17, 21, 46 B, 46 D, 67, 87, 101, 137.

Figur 7. Gesichtsfeld des rechten Auges. Incomplete, linksseitige Hemianopsie. Ueberschüssiges Gesichtsfeld in der Macularregion. Vergl. pag. 20, 138.

Figur 8. Incomplete linksseitige hom. Hemianopsie (rechtes Auge). Die Trennungslinie des Defektes bildet in der Macularregion mit der verticalen Trennungslinie der Gesichtsfeldhälften einen rechten Winkel. Vergl. pag. 21, 138.

Figur 9. Temporale Hemianopsie. Auf dem linken Auge liegt die Trennungslinie im verticalen Meridian, auf dem rechten Auge ist nach oben- und untenhin überschüssiges Gesichtsfeld vorhanden. Vergl. pag. 21, 45, 46 C, 47 E, 138.

Figur 10. Temporale Hemian. Auf beiden Augen Defekt der inneren Gesichtsfeldhälften nach oben. Vergl. pag. 21, 46, 46 B, 47 F, 101, 138.

Figur 11. Temporale Hem. Die Trennungslinie der Gesichtsfeldhälften zieht auf beiden Augen ungleich weit am verticalen Meridiane vorüber. Vergl. pag. 21, 46 D, 47 F, 138.

Figur 12. Linksseitige incomplete, nicht absolute homonyme Hemianopsie. Auf der linken Gesichtsfeldhälfte fehlt die Farbenempfindung. Hochgradig incongruenter, absoluter incompleter linksseitiger hemianopischer Defekt. Vergl. pag. 25, 45, 66, 76, 77, 97, 120, 126, 139.

Figur 13. Schematischer Querschnitt des Opticus nach *Jatzow*. Vergl. pag. 30, 42.

Figur 14. Inselförmiger temporaler hemianopischer Gesichtsfelddefekt, die maculäre Partie betreffend. Vergl. pag. 40, 42, 139.

Figur 15. Temporale Hemianopsie; incomplet. Defekt der maculären und peripheren Partie der temp. Gesichtsfeldhälften. Vergl. pag. 40, 42, 80, 139.

Figur 16. Incomplete temporale Hemianopsie. Vergl. pag. 40, 42, 140.

Figur 17. Inselförm. tempor. hemian. Gesichtsfelddefekt. Vergl. pag. 40, 42, 141.

Figur 18. Tempor. Hemianopsie. Inselförmiger Defekt, die maculäre Partie betreffend. Vergl. pag. 42, 141.

Figur 19. Tempor. Hemianopsie. Auf dem linken Auge completer Ausfall der temp. Gesichtsfeldhälfte; auf dem rechten beginnende tempor. Einschränkung für Weiss und Fehlen der Farbenempfindung auf der temporalen rechten Gesichtsfeldhälfte. Vergl. pag. 42, 141.

Figur 20. Schematischer Querschnitt des Tractus opticus nach *Jatzow*. Vergl. pag. 44.

Figur 21. Complete linksseitige homonyme absolute Hemianopsie. Congruente überschüssige Gesichtsfeldpartie um die Macula. Conzentr. Einschränkung der rechten Gesichtsfeldhälften. Vergl. pag. 65, 66, 67, 84, 89, 118, 141.

Figur 22. Linksseitige incomplete homonyme Hemianopsie mit vielen absoluten inselförmigen Scotomen in den linken Gesichtsfeldhälften. Die rechten zeigen eine leichte conzentr. Einschränkung. Vergl. pag. 19, 21, 46, 56, 70, 91, 118, 119, 120, 126.

Figur 23. Das Gesichtsfeld für Roth des Falles Figur 22. Vergl. pag. 56.

Figur 24, 25, 26, 27. Die Lage des Heerdes, welchen der Gesichtsfeldefekt Figur 22 und 23 hervorgebracht hatte. Vergl. pag. 57, 58.

Figur 28, (pag. 62). Schema der Projektion der Sehschärfe nach *Wernicke*. Vergl. pag. 62, 96.

Figur 31. Homonymer rechtsseitiger inselförmiger hemianopischer Defekt in der intermediaren Gesichtsfeldpartie gelegen. Vergl. pag. 7, 65, 70, 91, 119, 125.

Figur 34. Homonymer rechtsseitiger inselförmiger Defekt von abnehmender Aehnlichkeit. Vergl. pag. 66, 70, 93, 101, 142.

Figur 35. Doppeltseitige homonyme Farbenhemianopsie. Linksseitiger absoluter inselförmiger hemianopischer Gesichtsfelddefekt. Vergl. pag. 20, 46, 66, 67, 79, 90, 95, 99, 101, 115, 126, 142.

Figur 36. Doppeltseitige absolute homonyme Hemianopsie. Der Defekt der linken Hälften ist complet, der Defekt der rechten incomplet. Vergl. pag. 21, 66, 101, 115, 143.

Figur 37. Schema der Projektion der Sehsphäre nach *Jatzow*. Vergl. pag. 69, 96.

Figur 38, 39, 40. Linksseitiger homonymer inselförmiger absoluter Gesichtsfelddefekt. Die Trennungslinie steht nach dem linken Auge schräge. Abnehmende Aehnlichkeit der Defekte. Vergl. pag. 71, 87, 94, 119, 143.

Figur 41. Linksseitiger incompleter homonymer absoluter Gesichtsfelddefekt (Tractus hemianopsie). Vergl. pag. 20, 71, 101, 126, 144.

Figur 42, 43, 44. Die Defektsgrösse des inselförmigen congruenten hemianopischen Gesichtsfelddefektes der Fig. 1 in Curvenform. Vergl. pag. 74, 75, 76.

Figur 45. Absolute complete linksseitige Hemianopsie. Die Trennungslinie der Gesichtsfeldhälften steht schräge auf beiden Augen. Vergl. pag. 23, 119, 144.

Figur 46. Das binoculare normale Gesichtsfeld. Vergl. pag. 78, 99.

Figur 47. Die aufeinander projicirten congruenten Defektgrössen der incompleten linksseitigen homonymen Hemianopsie der Fig. 4. Vergl. pag. 78, 79, 99.

Figur 48. Die aufeinander projicirten, untereinander ähnlichen Defektgrössen der incompleten linksseitigen absoluten homonymen Hemianopsie der Fig. 35. Vergl. pag. 79, 95, 99.

Figur 49. Die aufeinander projicirten inselförmigen hemianopischen Gesichtsfelddefekte der Fig. 50 von abnehmender Aehnlichkeit. Vergl. pag. 66, 79, 80, 90, 95, 99.

Figur 50. Inselförmige homonyme absolute rechtsseitige Hemianopsie von abnehmender Aehnlichkeit der Defektform. Vergl. pag. 79, 92, 95, 99, 145.

Figur 51. Linksseitige incomplete homonyme Hemianopsie mit Erhaltung der oberen Gesichtsfeldperipherie. Vergl. pag. 21, 80, 91, 145.

Figur 52. Rechtsseitige incomplete absolute homonyme Hemianopsie mit Erhaltung der unteren Gesichtsfeldperipherie und Zurückbiegen des oberen Randes der vertical verlaufenden Trennungslinie. Vergl. pag. 21, 23, 45, 47 G, 66, 80, 92, 118, 145.

Figur 53. Incomplete linksseitige homonyme Hemianopsie mit Erhaltung der unteren Gesichtsfeldperipherie. An der macula ist überschüssiges Gesichtsfeld vorhanden. Vergl. pag. 19, 20, 46, 66, 80, 85, 92, 101, 146.

Figur 54. Der Defekt der Fig. 51 im Beginn des Leidens, die Trennungslinie verläuft auf dem linken Auge parallel zum verticalen Meridian. Vergl. pag. 80, 93, 145, 146.

Figur 55. Linksseitige absolute complete Hemianopsie mit schräg gestellter Trennungslinie der Gesichtsfeldhälften und überschüssiger Gesichtsfeldpartie um die Macula. Vergl. pag. 66, 80, 85, 93, 101, 146.

Figur 56. Incomplete rechtsseitige absolute homonyme Hemianopsie mit Erhaltung einer peripher gelegenen, inselförmigen Gesichtsfeldrestes. Vergl. pag. 80, 94, 146.

Figur 57. Incompl. linksseitiger, nur die Peripherie des unteren Quadranten betreffender hemianop. Gesichtsfelddefekt. Vergl. pag. 80, 93, 147.

Figur 58. Temporale Hemianopsie, auf dem rechten Auge beginnend, auf dem linken als absoluter Defekt, die maculäre und periphere, temporale Gesichtsfeldpartie einnehmend; zwischen beiden eine intermediäre Zone mit abgestumpfter Empfindung. Vergl. pag. 42, 80, 147.

Figur 59. Linksseitige compl. absolute homon. Hemianopsie mit absoluter congruenter überschüssiger Gesichtsfeldpartie. Vergl. pag. 46, 66, 85, 89, 101, 147.

Figur 60. Rechtsseitiger absoluter homonymer sectorenförmiger Gesichtsfelddefekt. Vergl. pag. 86, 101, 147.

Figur 61. Linksseitige complete absolute homonyme Hemianopsie mit überschüssiger Gesichtsfeldpartie in der macularen Region und concentrischer Einschränkung der erhalten gebliebenen Gesichtsfeldhälften. Vergl. pag. 46, 47 G, 101, 118, 148.

Figur 62. Rechtsseitige homonyme Farbenhemianopsie mit absolutem inselförmigen hemianopischen Gesichtsfelddefekte längs der oberen Partie der verticalen Trennungslinie. Ueberschüssige Gesichtsfeldpartie längs des verticalen Meridians. Vergl. pag. 46, 94, 101, 148.

Figur 63. Aufeinander projicirte absolute rechtsseitige hemianopische Defekte in Quadrantenform. Siehe Figur 64. Vergl. pag. 96.

Figur 64. Rechtsseitiger incompleter absoluter Gesichtsfelddefekt von abnehmender Aehnlichkeit der Defekte. Vergl. pag. 46, 96, 118, 148.

Figur 65. Rechtsseitige homonyme Farbenhemianopsie mit einseitigem absoluten Defekte der oberen Gesichtsfeldperipherie. Vergl. pag. 46, 97, 101, 120, 126, 148.

Figur 66. Linksseitige homonyme Farbenhemianopsie mit einseitigem sectorenförmigen absoluten Gesichtsfelddefekt des rechten Auges nach unten. Vergl. pag. 21, 45, 66, 98, 120, 126, 149.

Figur 67. Rechtsseitige homonyme incomplete Farbenhemianopsie mit unähnlichem inselförmigen absoluten homonymen Gesichtsfelddefekt. Vergl. pag. 66, 77, 98, 126, 149.

Figur 68. Einseitiger temporaler Gesichtsfelddefekt nach Trepanation des linken Hinterhauptbeines. Vergl. pag. 98, 149.

Figur 69. Doppelseitige homonyme Hemianopsie mit einziger Erhaltung des homonymen linken unteren Gesichtsfeldquadranten; Unähnlichkeit der homonymen linken Gesichtsfelddefekte, überschüssiges Gesichts-

feld von der macula bis zur Peripherie reichend. Vergl. pag. 20, 46, 100, 101, 115, 150.

Figur 70. Textfigur. Vergl. pag. 104.

Figur 71. Textfigur. Vergl. pag. 105.

Figur 72. Congruente homonyme hemianopische Ermüdungsfigur nach *Schiele*. Vergl. pag. 113, 150.

Figur 73. Ermüdungsfigur nach *Schiele*. Vergl. pag. 114, 150.

Figur 74. Stationäre homonyme rechtsseitige Hemianopsie, wechselnde concentrische Einschränkung der homonymen linken Gesichtsfeldhälften, als Folge einer funktionellen Störung des Nervensystems. Vergl. pag. 118, 150.

Figur 75. Incomplete absolute linksseitige homonyme Hemianopsie, Congruenz der Defekte. Concentrische Einschränkung von erhalten gebliebenen Gesichtsfeldhälften. Vergl. pag. 119, 151.

Figur 76, 77, 78, 79. Veränderungen eines inselförmigen homonymen linksseitigen absoluten Gesichtsfelddefektes während einer 4jährigen Beobachtungszeit. Vergl. pag. 119, 126, 151.

Figur 80. Incomplete rechtsseitige homonyme Hemianopsie längs der verticalen Trennungslinie, eine Zone abgestumpfter Empfindung. Die Trennungslinie des linken Gesichtsfeldes von ungewöhnlichem Verlauf. Vergl. pag. 17, 22, 151.

Figur 81. Incomplete absolute homonyme rechtsseitige Hemianopsie von absoluter Congruenz der Defekte. Vergl. pag. 78, 89, 152.

Figur 82. Lage des Heerdes, welcher den Gesichtsfelddefekt Figur 53 bewirkt hatte. Vergl. pag. 60, 164.

Druckfehler-Verzeichniss.

Pag. 4, 2. Zeile von oben liess „entwickelten".
„ 6, 3. „ 2. Absatz „ „weiss".
„ 16, 1. „ 3. „ „ „Figur 5 (Tafel V)".
„ 17, 9. „ von oben „ „erkrankten" statt intacten.
„ 19, 1. „ 5. Absatz „ „Figur 53 (Tafel XIV)" statt im Falle LIV.
„ 25, 9. „ 1. „ „ „sein" statt seien.
„ 27, 3. „ von oben „ „seien" statt sind.
„ 27, 4. „ „ „ „ „sei" statt ist.
„ 32, 5. „ „ „ „ „Verstellung" statt Verstellung.
„ 32, 3. „ unter c) „ „zu reflectorischen" statt die reflectorischen.
„ 42, 1. „ unter Tractus opticus liess „Bechterew" statt Bechterews.
„ 45, 3. „ unter A liess „Figur 38 R." statt 37.
„ 45, letzte Zeile liess „verticale" statt vertical.
„ 46, „ „ unter a) liess statt Figur 5 (Tafel V) — „Figur 4, 41, 64, 81 (Tafel IV, XII, XVII, XXII)".
„ 46, unter C letzte Zeile liess statt Figur 65 (Taf. XVIII) — „Figur 45 (Taf. XIII,) L. A."
„ 47, unter G vorletzte Zeile liess statt Figur 65 (Taf. XVIII) R. A. — „Figur 61 (Taf. XVII)".
„ 66, 6. Zeile von unten muss Figur 54 (Tafel XV) gestrichen werden.
„ 70, 1. Absatz 4. Zeile von unten liess „konstruirten".
„ 76, 1. Zeile unter der Figur liess „in" statt n.
„ 88, 2. Absatz 3. Zeile von unten liess „überschüssigen".
„ 90, 2. „ 4. „ „ oben „ „ „Gesichtsfeldmeridianen".
„ 109, 2. „ 6. „ liess „Pupillenreaction".
„ 116, 3. „ 1. „ „ „Erregungsphaenomene".
„ 118, 3. „ 4. „ „ „Gesichtsfeldhälften".
„ 122, 6. Zeile von oben „ „Körperseite verloren hatte".
„ 124, 3. Absatz 1. Zeile „ „einseitige".

ATLAS.

Zweiundzwanzig Tafeln.

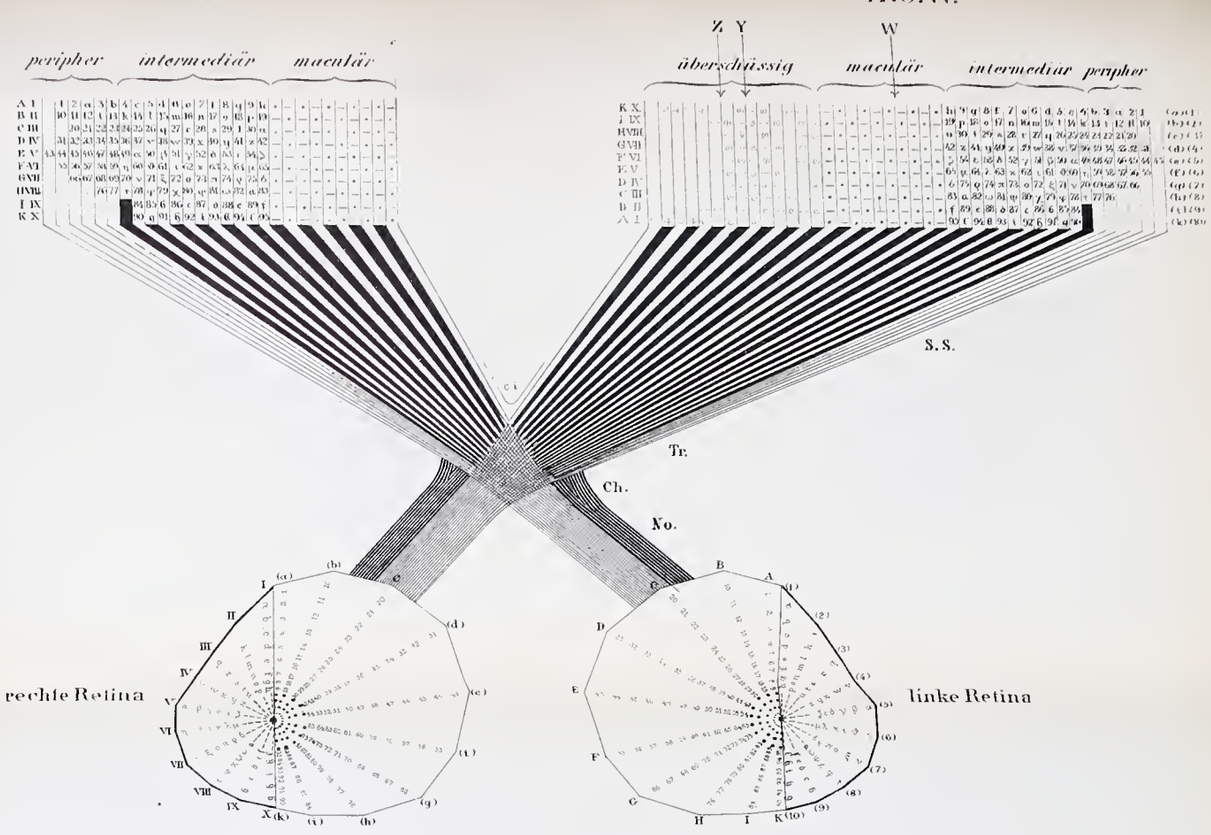

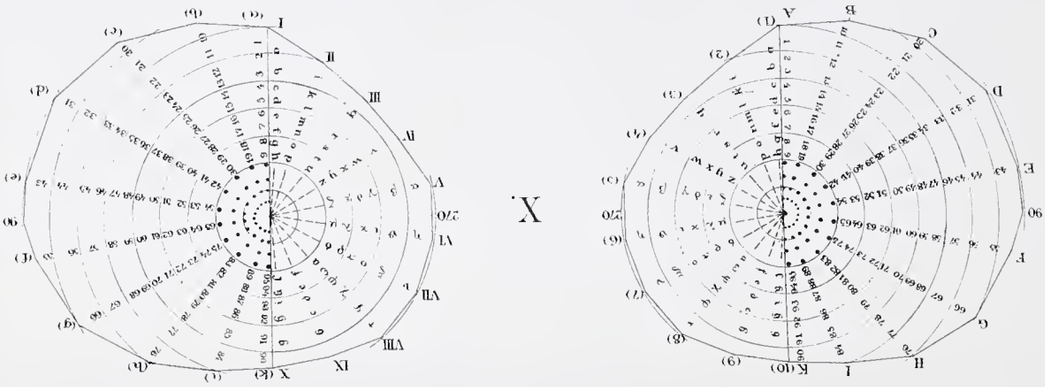

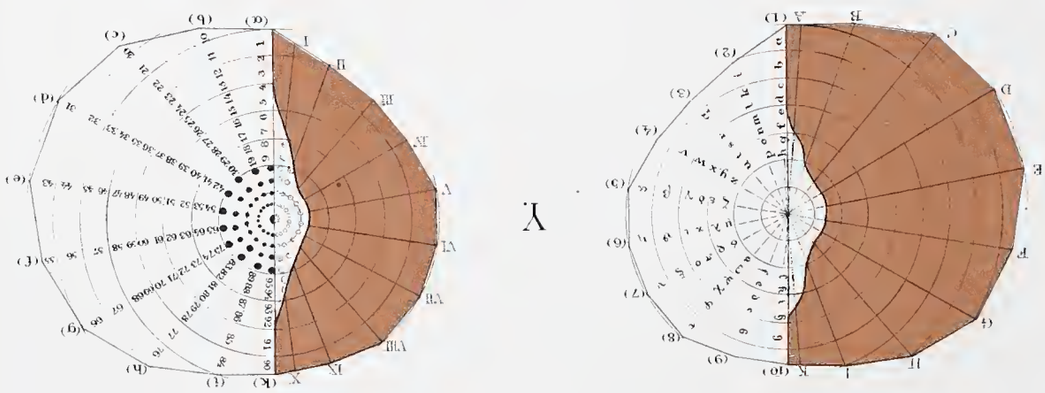

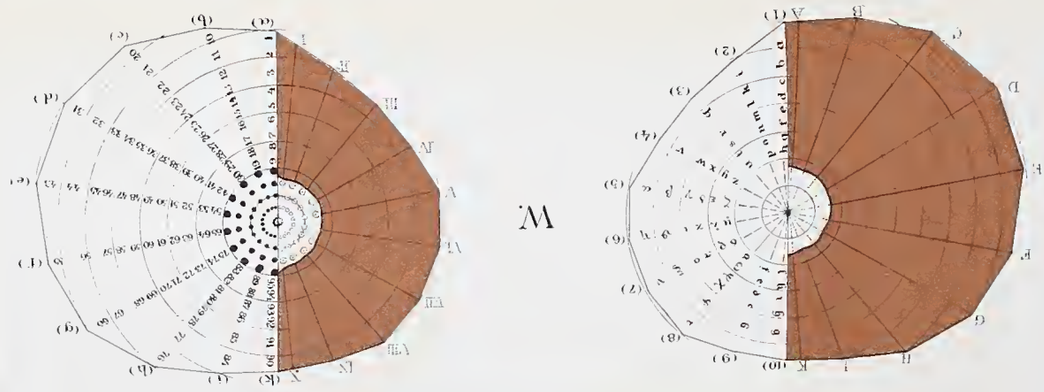

Linkes Gesichtsfeld

Tafel II a

Rechtes Gesichtsfeld

Linkes Gesichtsfeld

Rechtes Gesichtsfeld

Tafel II a

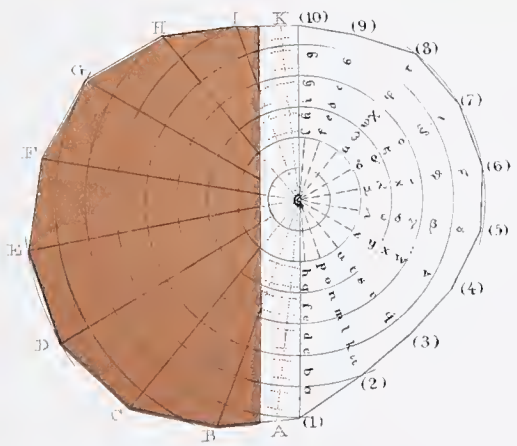

Z

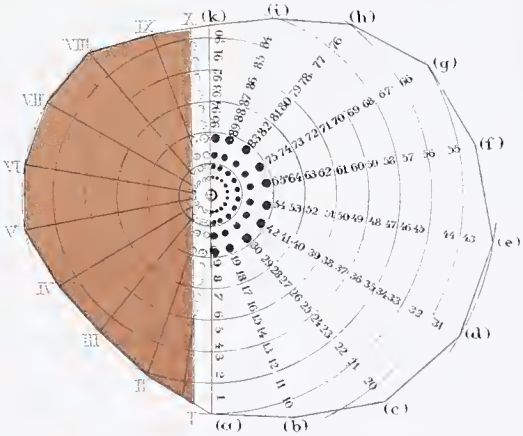

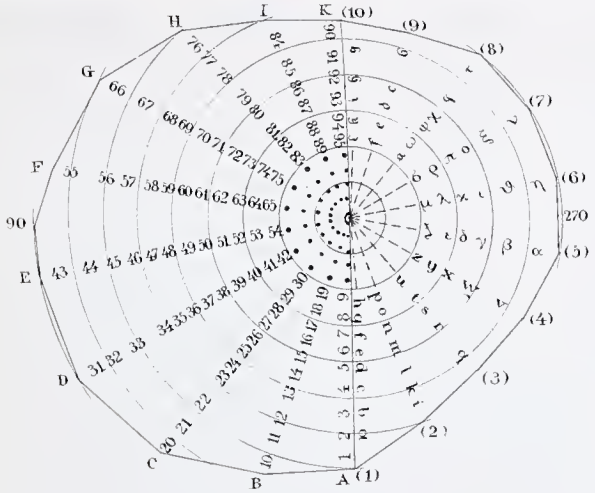

X

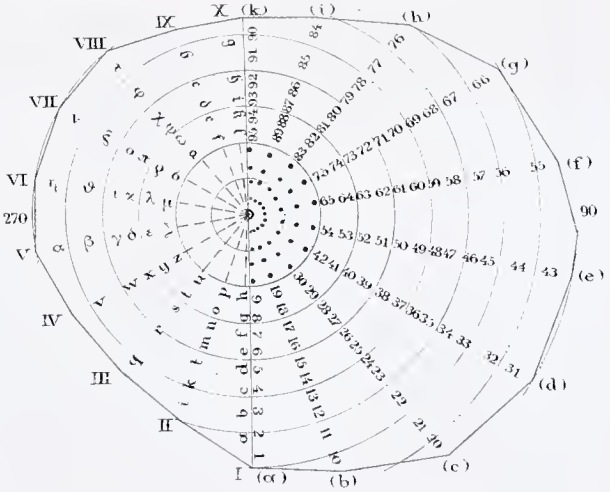

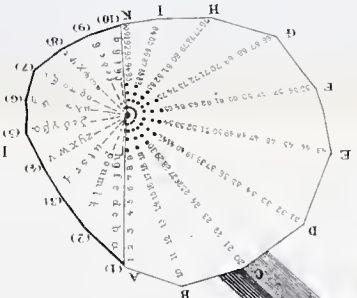

1 linke Retina

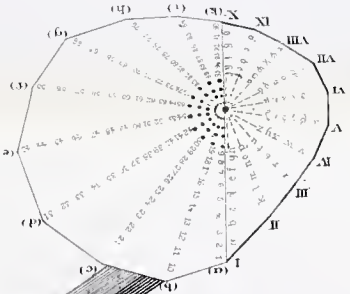

rechte Retina



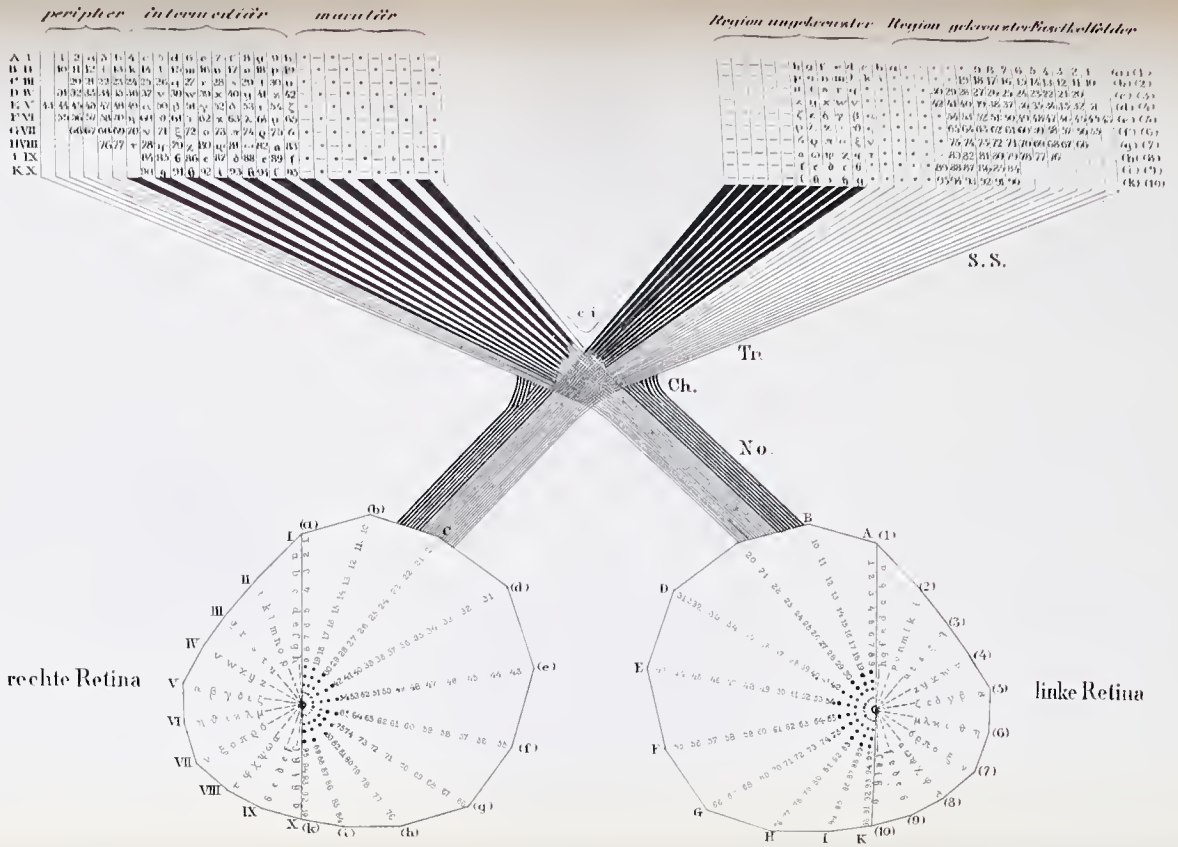

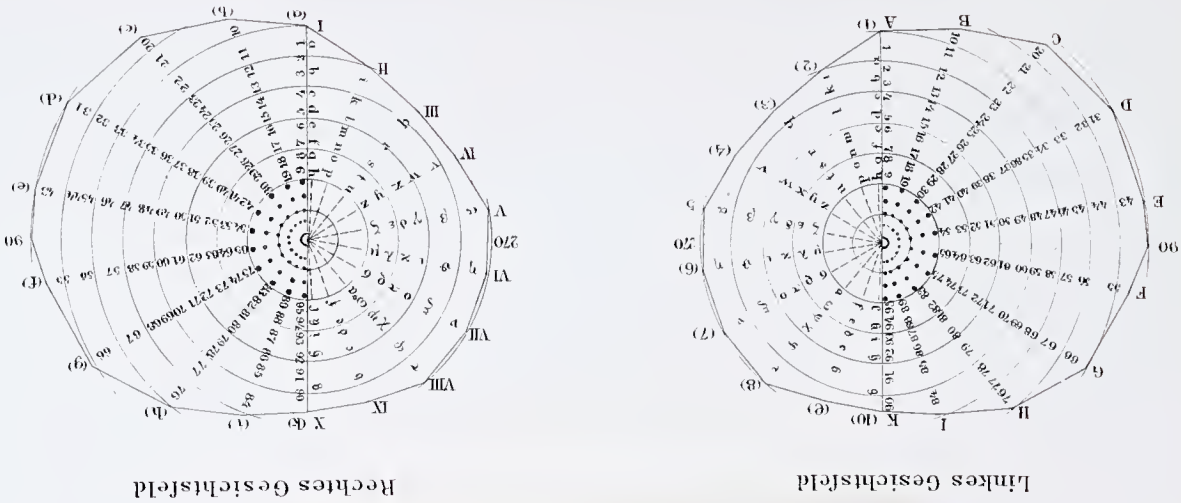

Verlag von J. F. Bergmann, Wiesbaden.
gl. Uni ers. Druckerei von H. Stürtz, Würzburg.

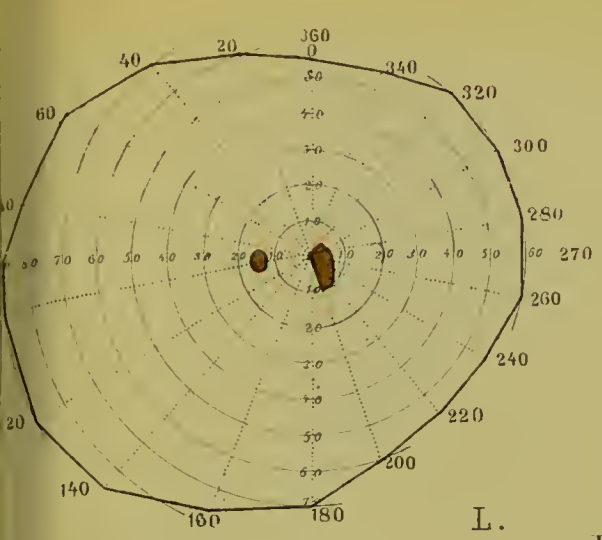

L.

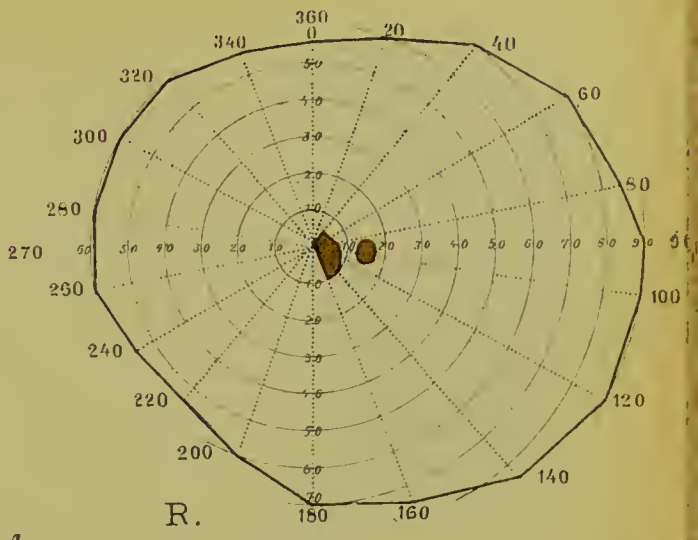

R.

Fig. 1.

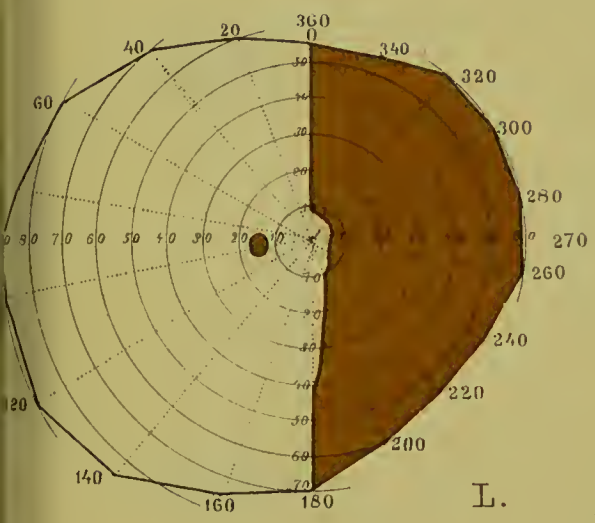

L.

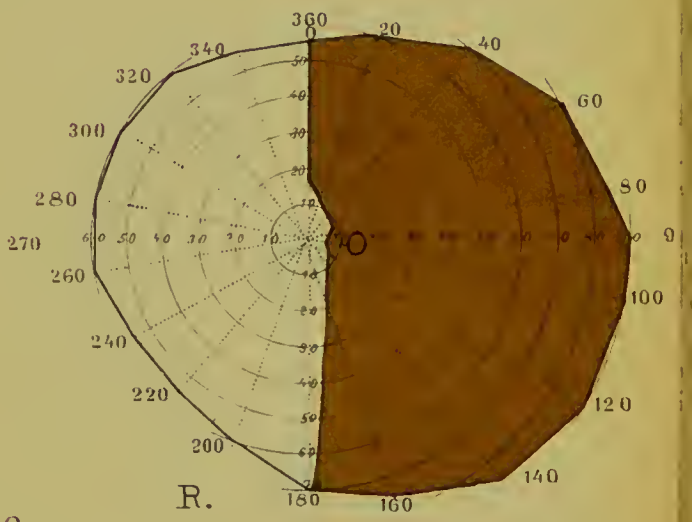

R.

Fig. 3.

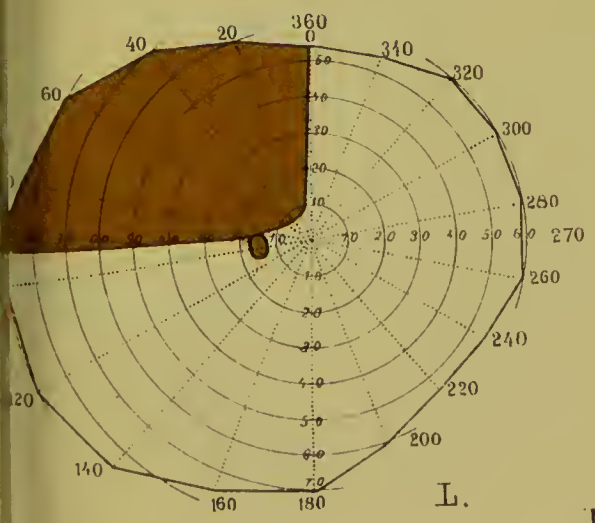

L.

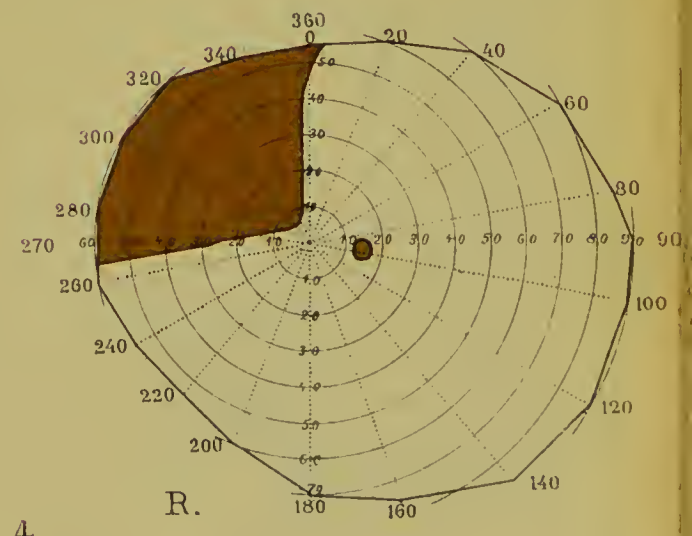

R.

Fig. 4.

von J.F.Bergmann, Wiesbaden. Kgl. Univers.-Druckerei von H. Stürtz, Aug. [illegible]

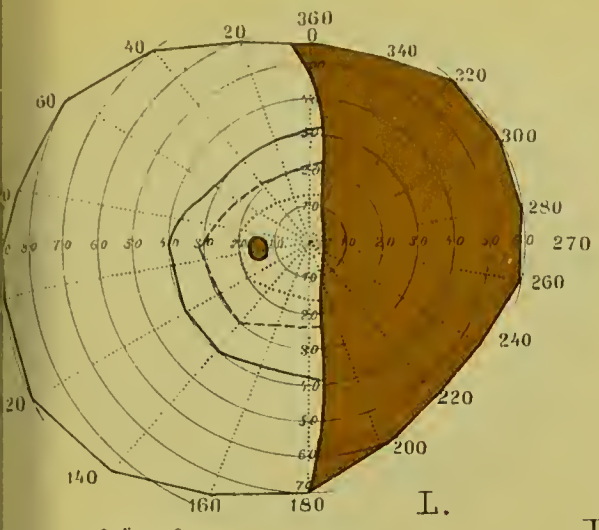

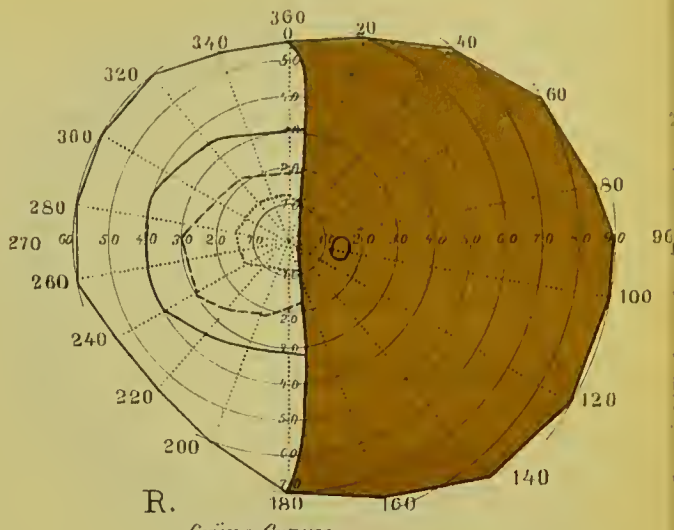

Fig. 5.

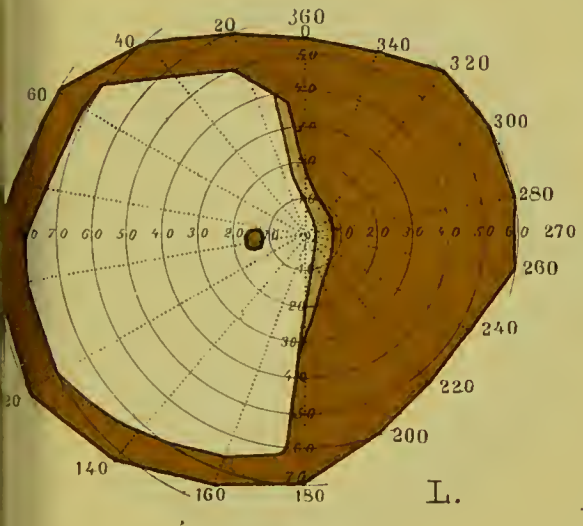

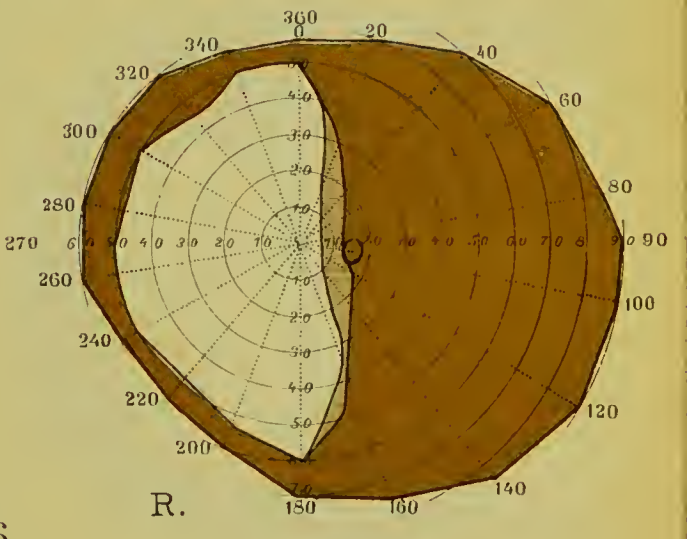

Fig. 6.

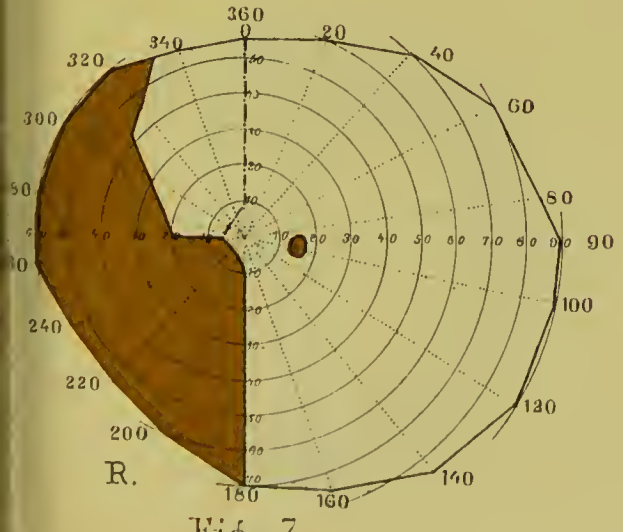

Fig. 7.

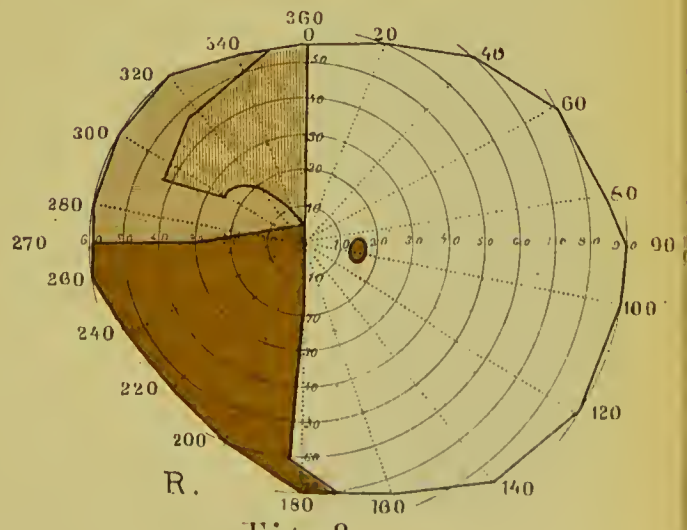

Fig. 8.

g von J.F. Bergmann, Wiesbaden. Kgl. Univers. Druckerei von H. Stürtz, Würzburg

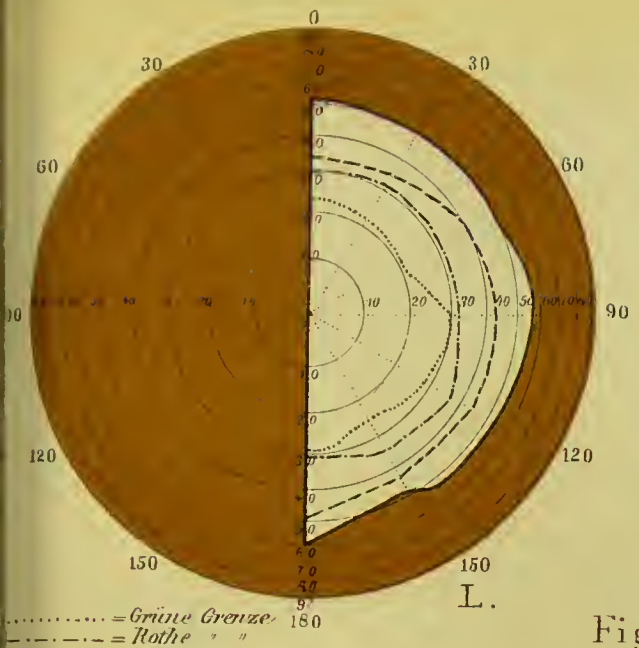

Fig. 9.

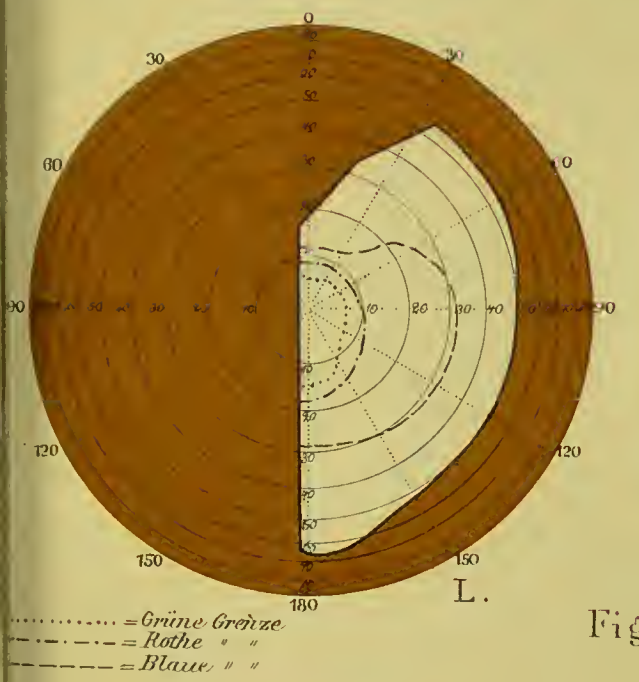

Fig. 10.

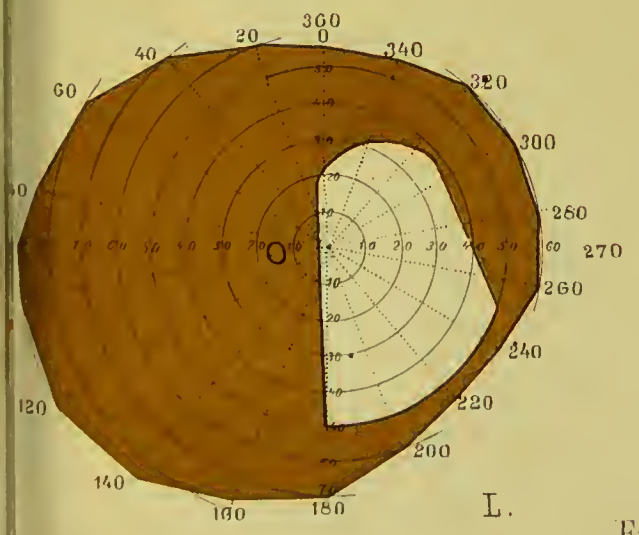

Fig. 11.

von J.F. Bergmann, Wiesbaden.

Kgl. Univers.-Druckerei von H. Stürtz, Würzburg.

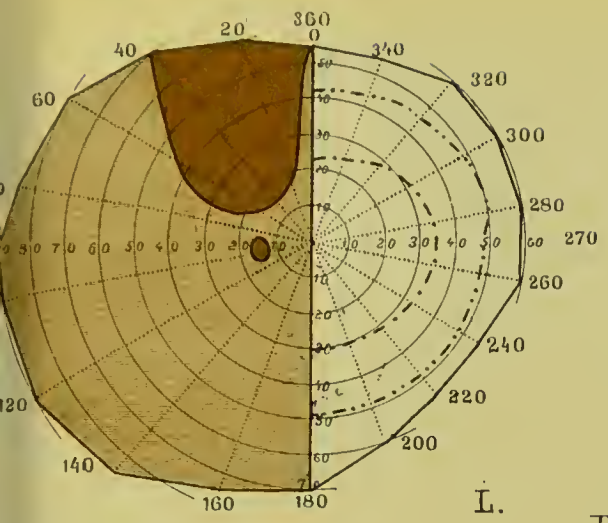

L.

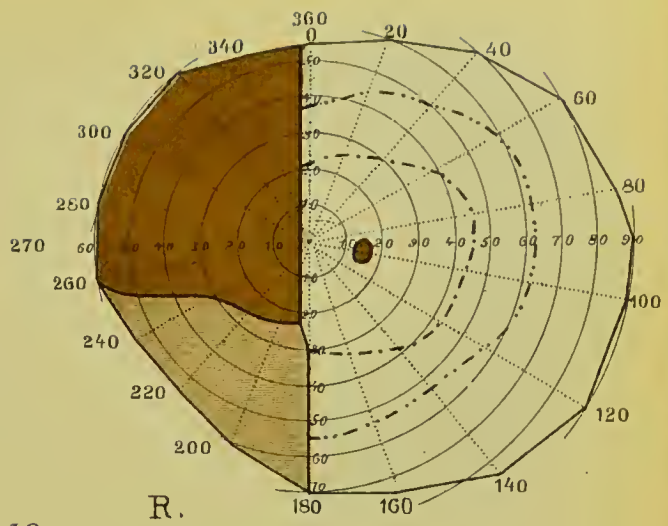

R.

Fig. 12.

= Roth
= Blau

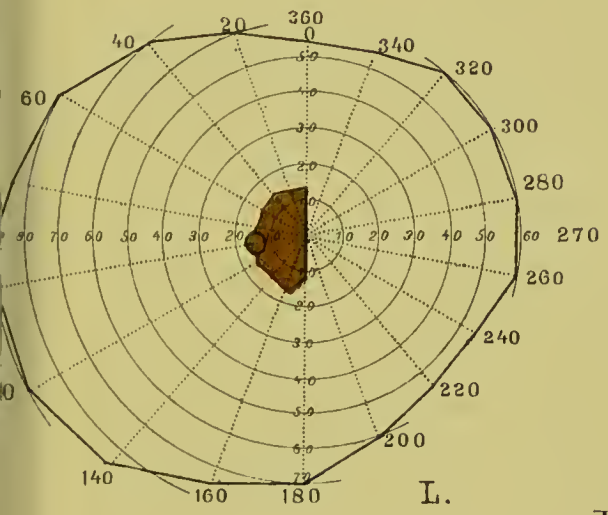

L.

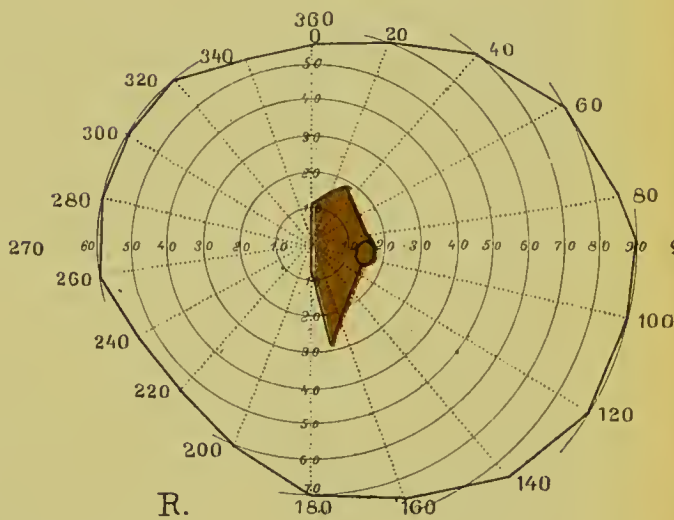

R.

Fig. 14.

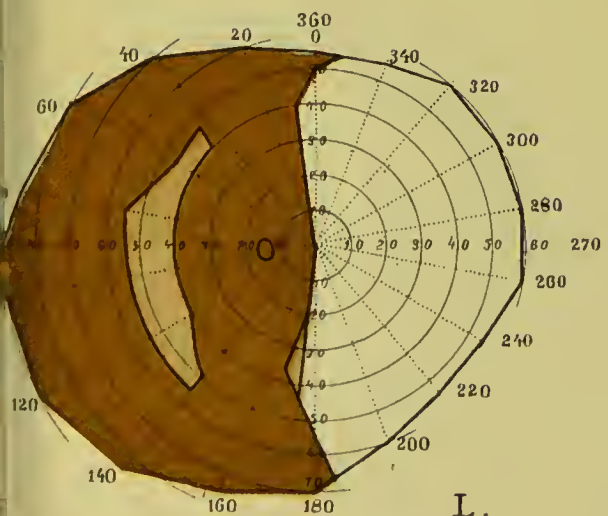

L.

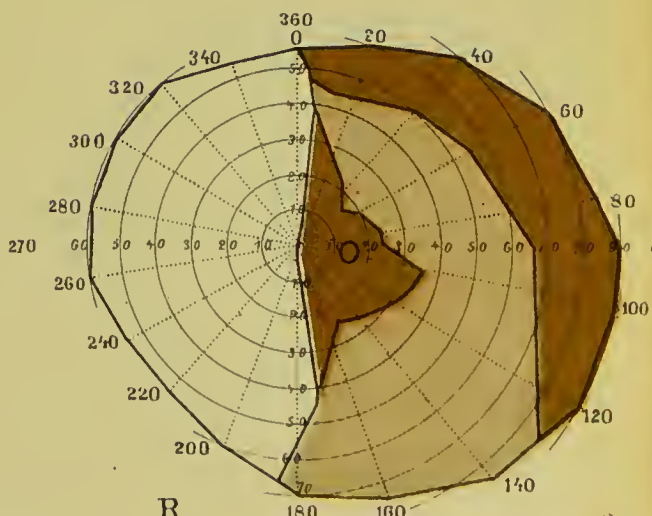

R.

Fig. 15.

von J.F. Bergmann, Wiesbaden.

Kgl. Univers.-Druckerei von H. Stürtz Würzburg

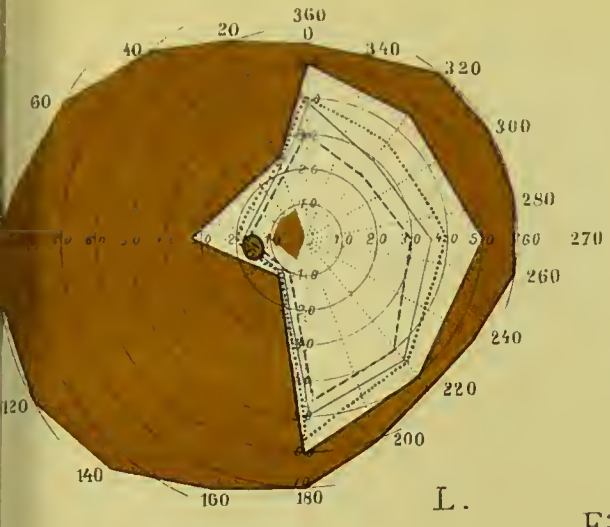

L.

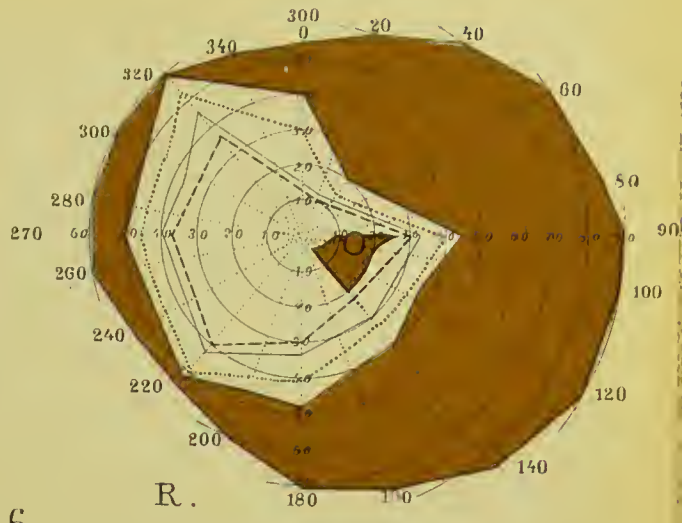

R.

Fig. 16.

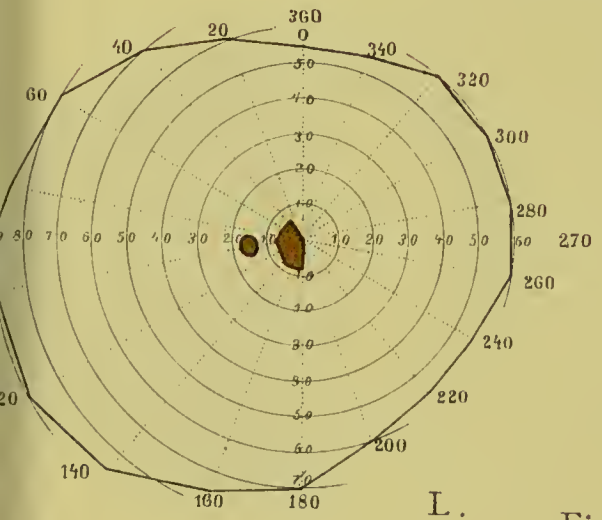

L.

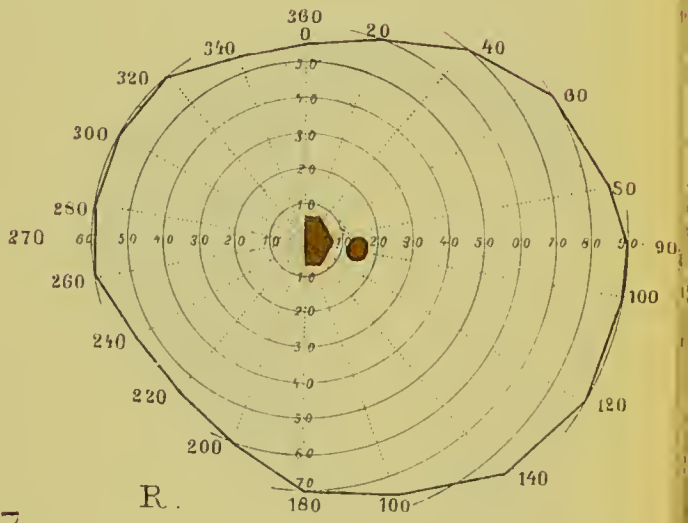

R.

Fig. 17.

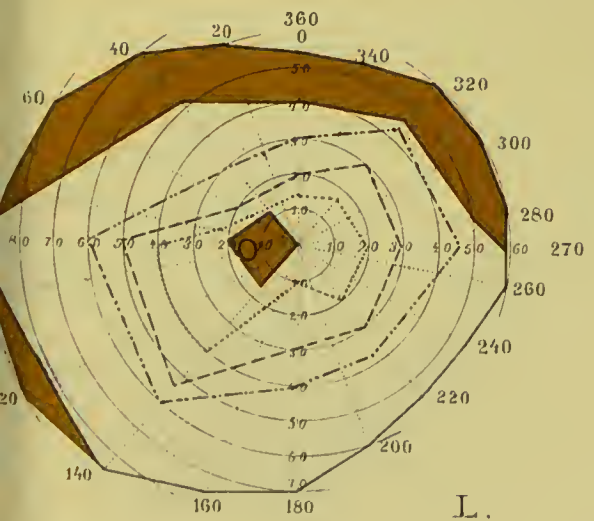

L.

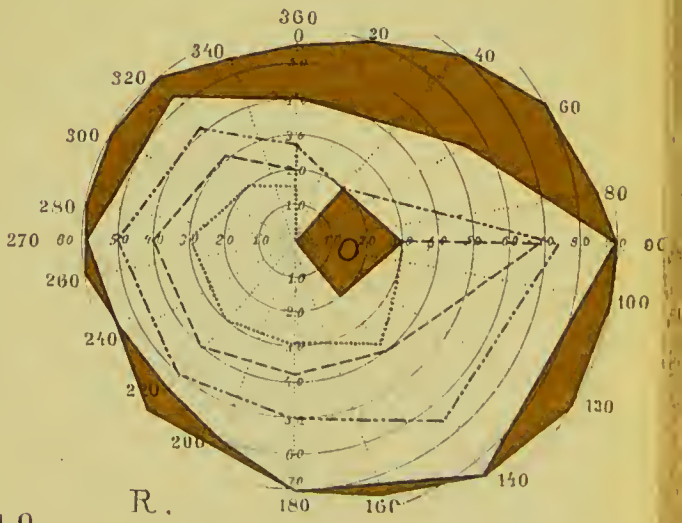

R.

Fig. 18.

von J. F. Bergmann, Wiesbaden.

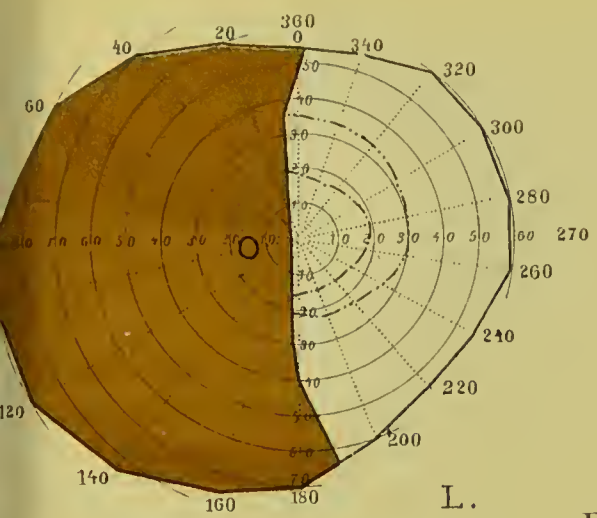

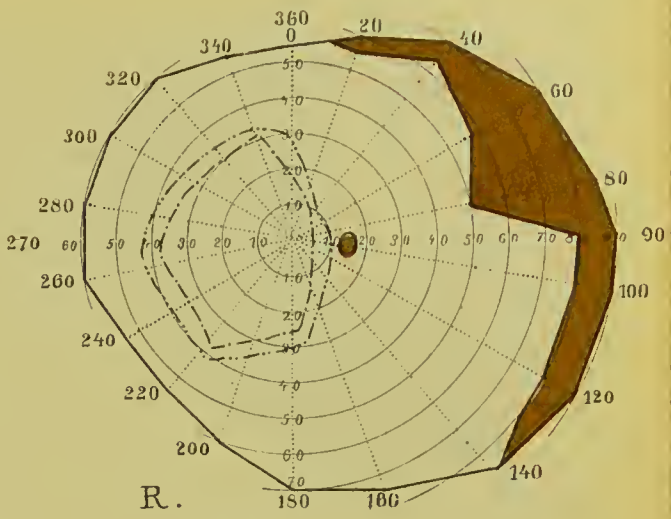

Fig. 19

—·—·—·— = Roth
— — — — = Blau

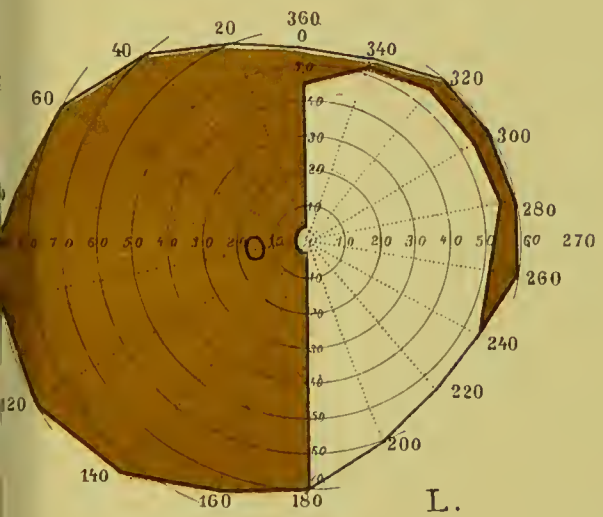

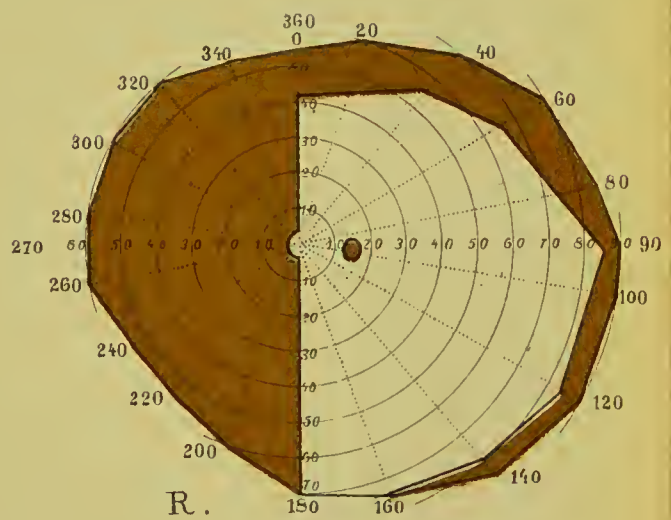

Fig. 21.

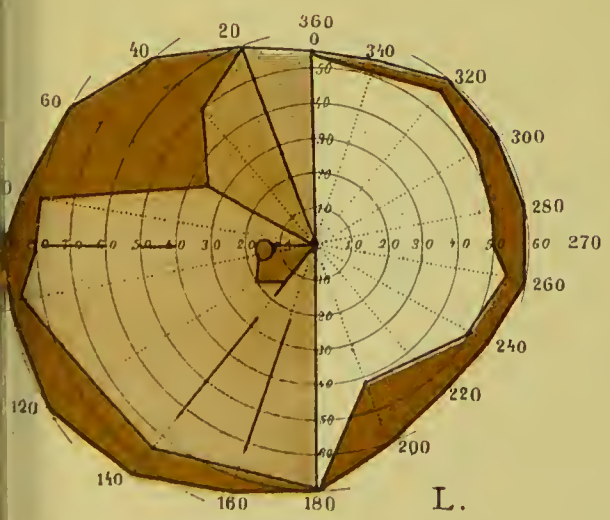

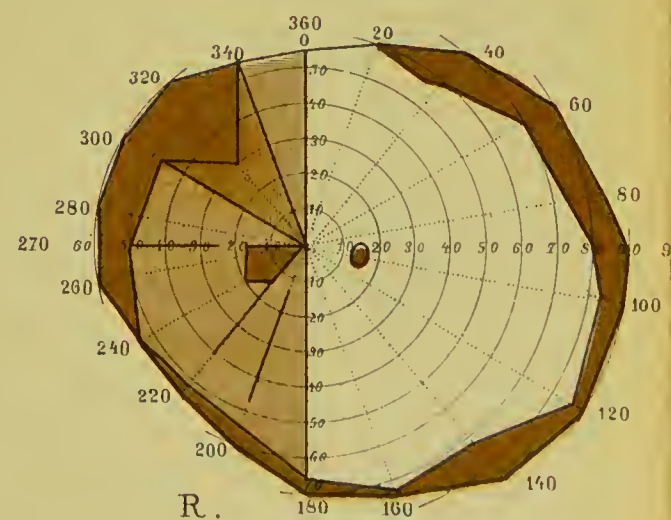

Fig. 22.

von J. F. Bergmann, Wiesbaden.

Kgl. Univers.-Druckerei von H. Stürtz, Würzburg

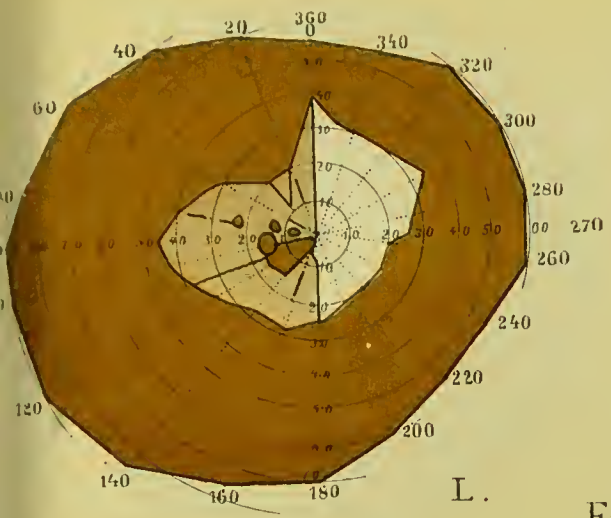

L.

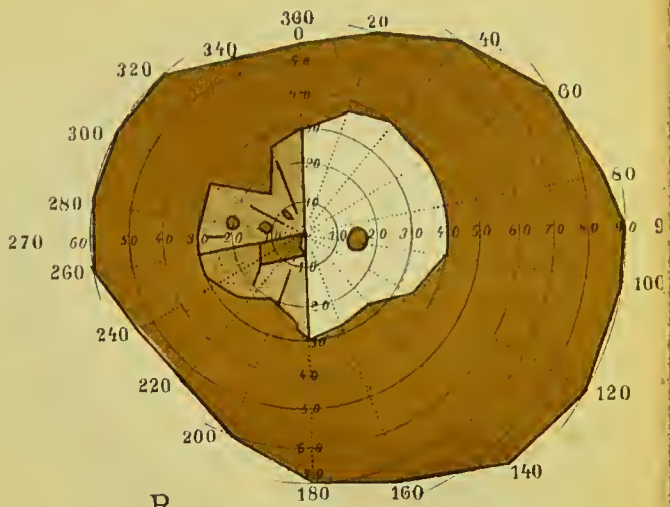

R.

Fig. 23.

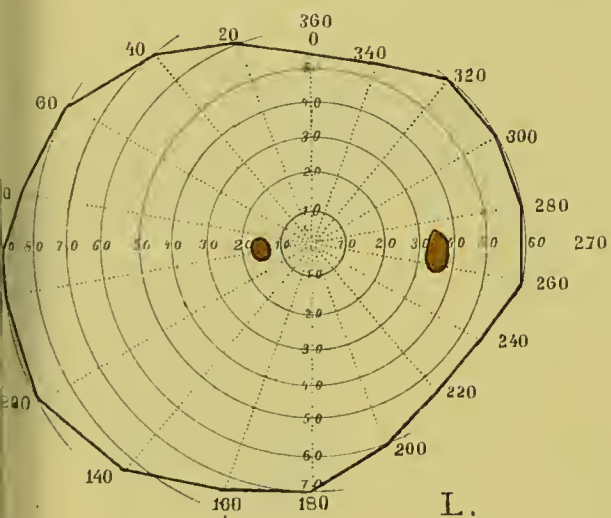

L.

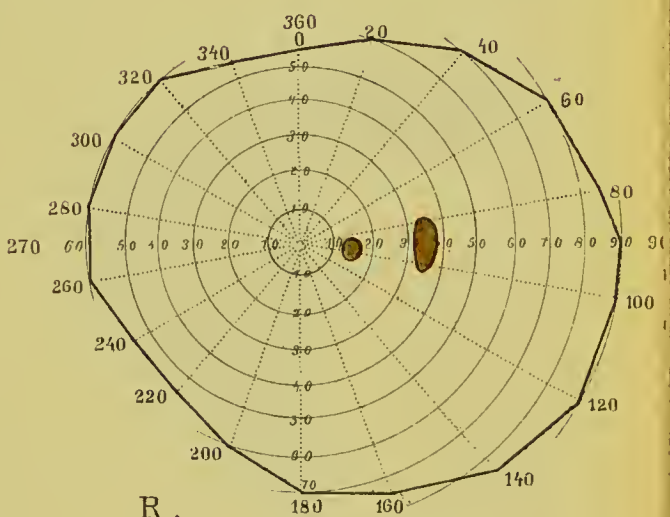

R.

Fig. 31.

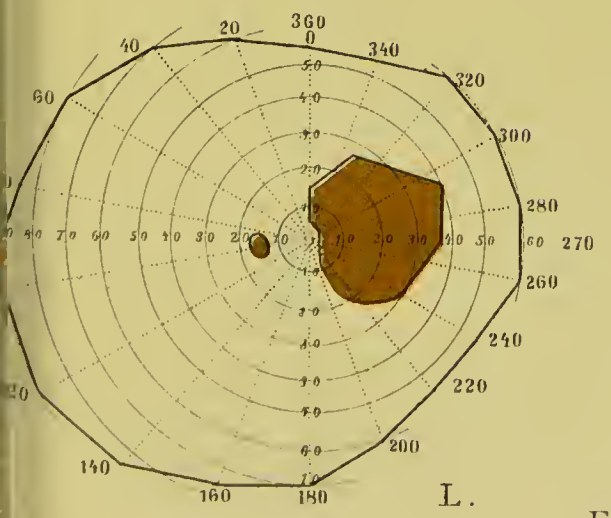

L.

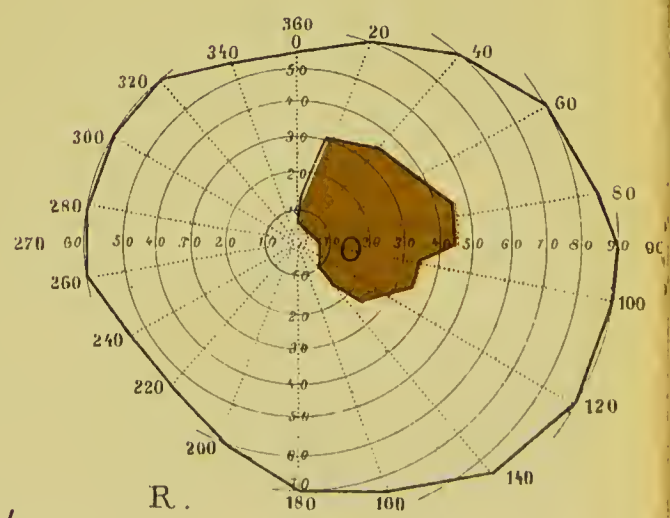

R.

Fig. 34.

von J.F. Bergmann, Wiesbaden.

Kgl. Univers.-Druckerei v. H. Stürtz, Würzburg

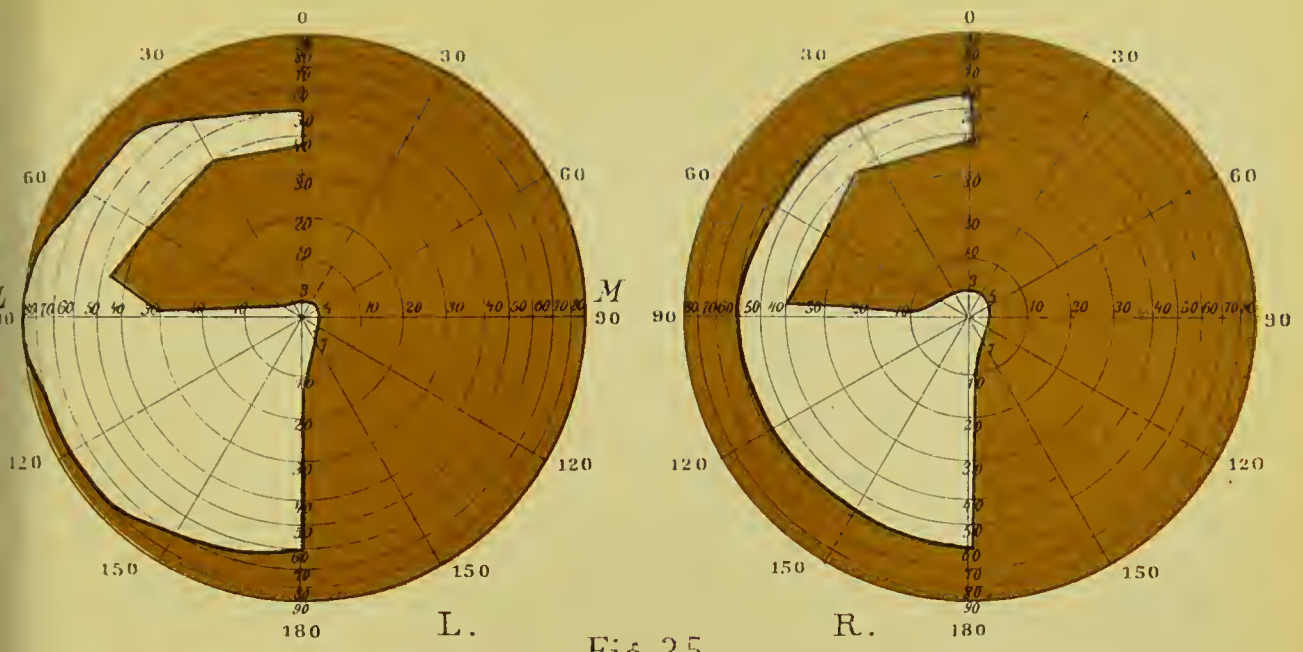

Fig. 35.

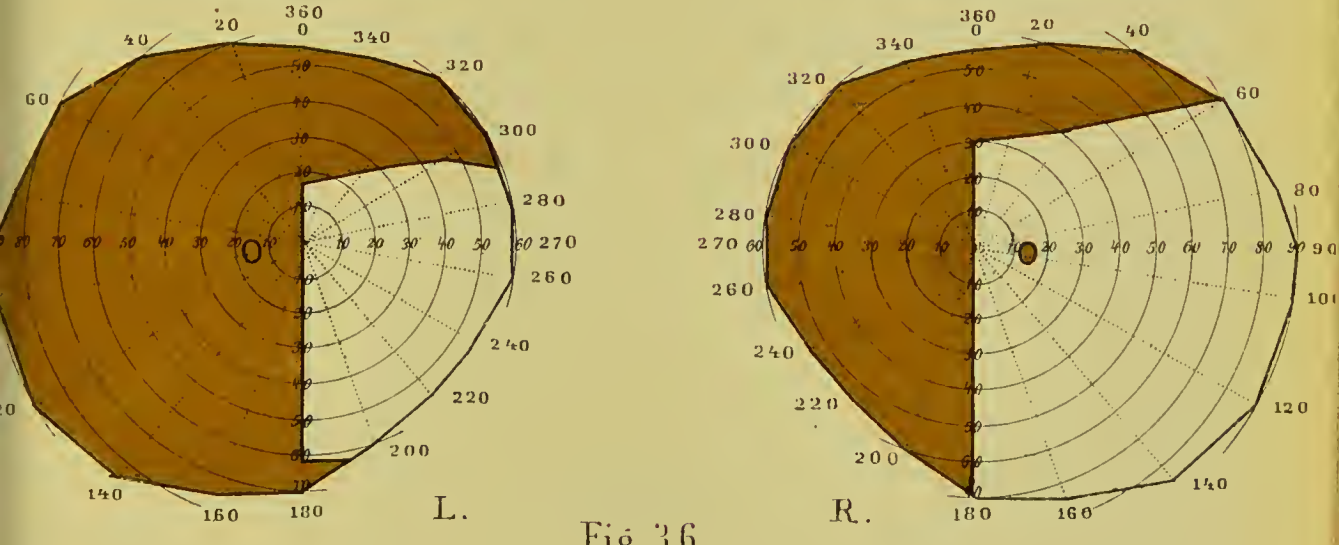

Fig. 36.

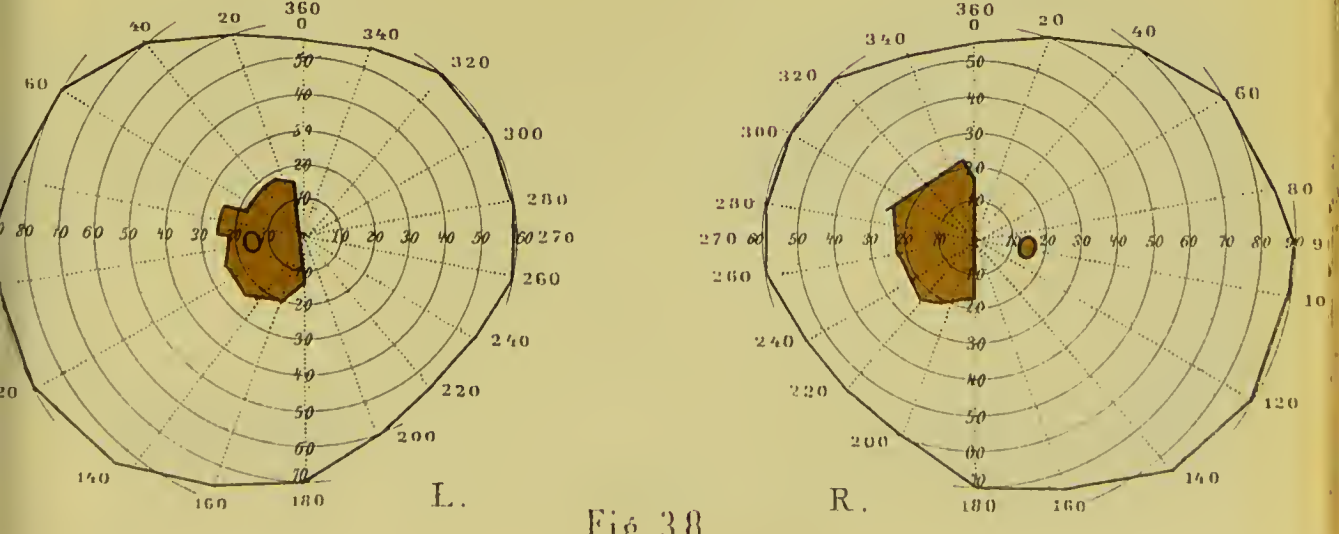

Fig. 38.

ag von J. F. Bergmann, Wiesbaden. Kgl. Hofbuchdruckerei von H. Staudt, Wiesbaden.

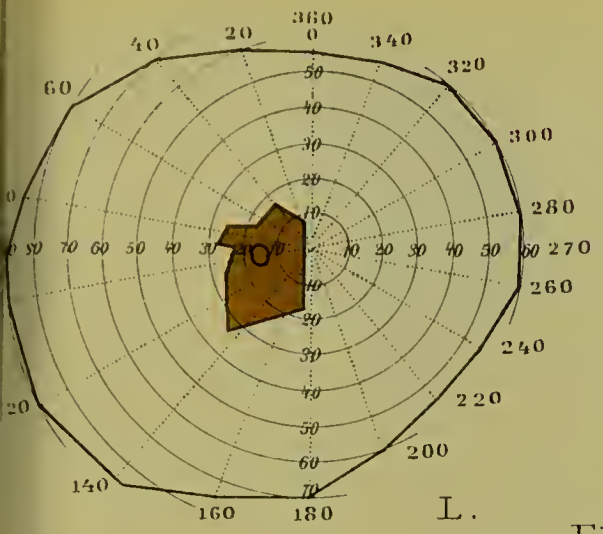

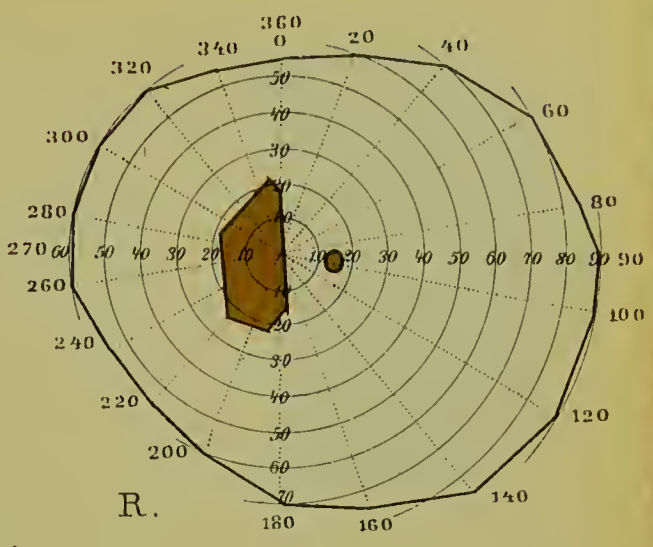

Fig. 39.

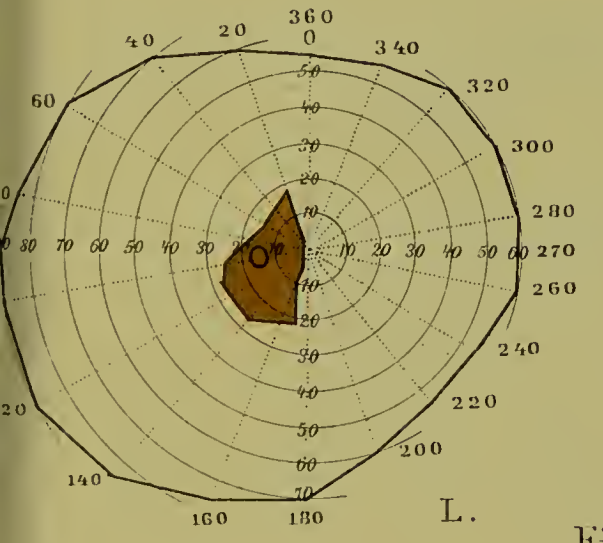

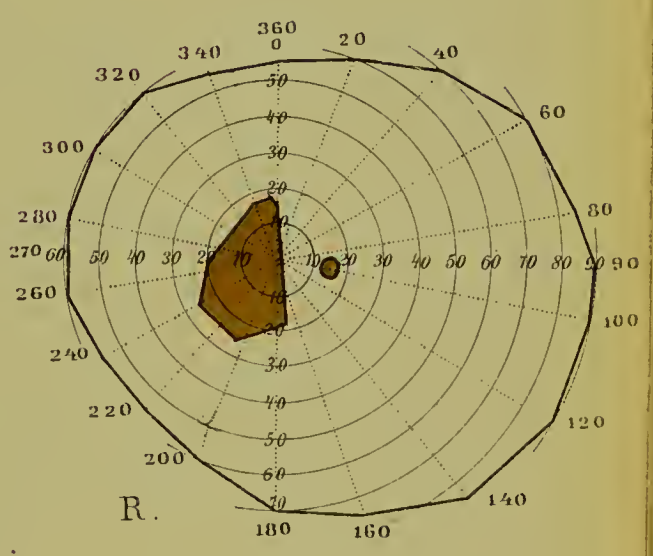

Fig. 40.

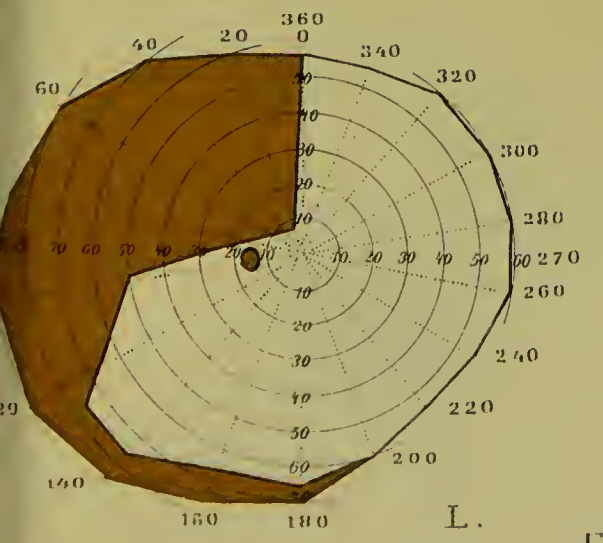

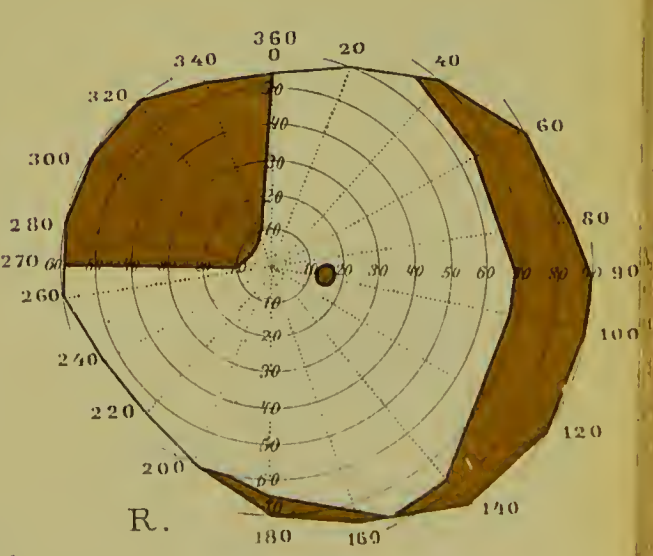

Fig. 41.

von J. F. Bergmann, Wiesbaden.

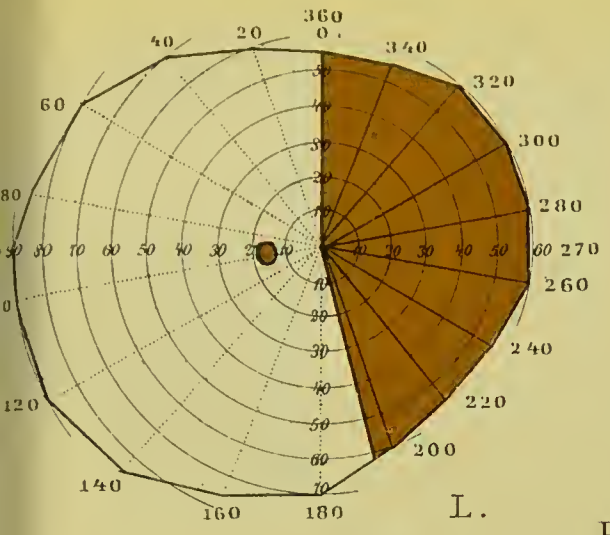

L.

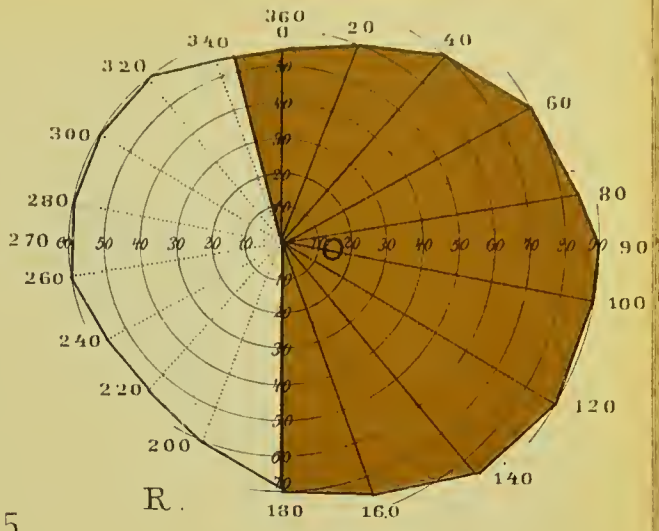

R.

Fig. 45.

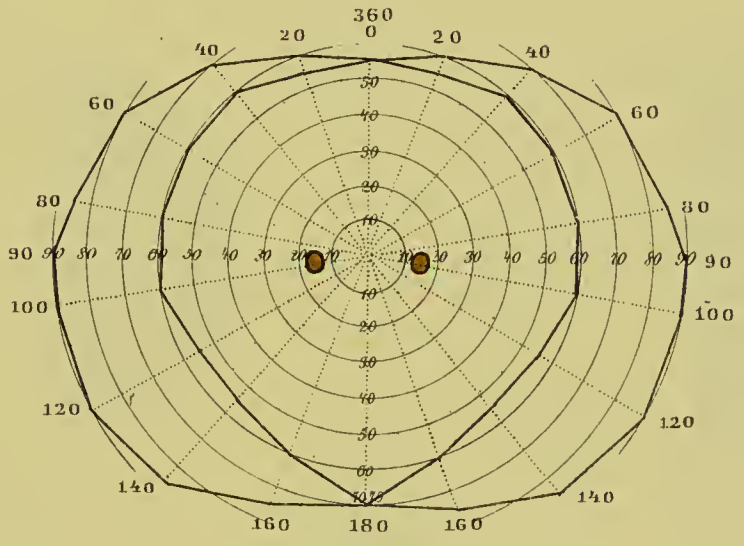

Fig. 46.

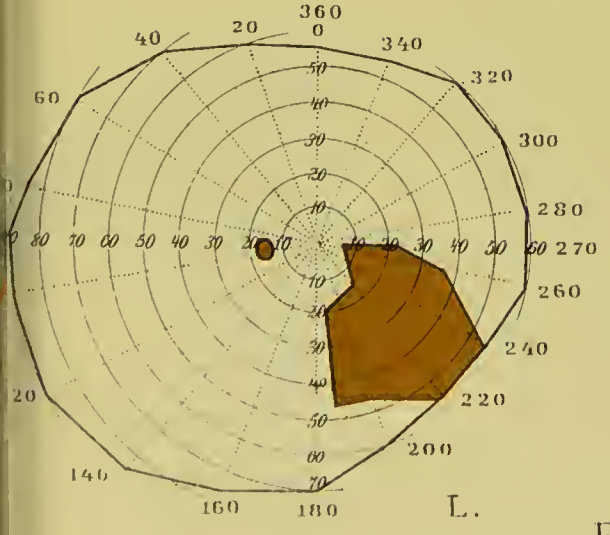

L.

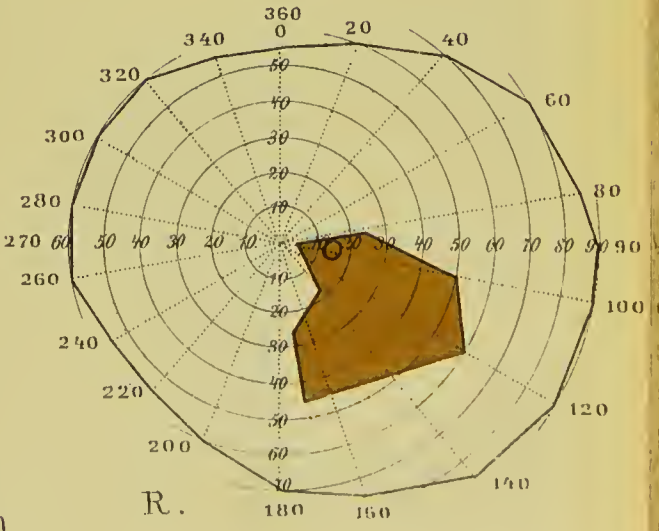

R.

Fig. 50.

g von J. F. Bergmann, Wiesbaden.

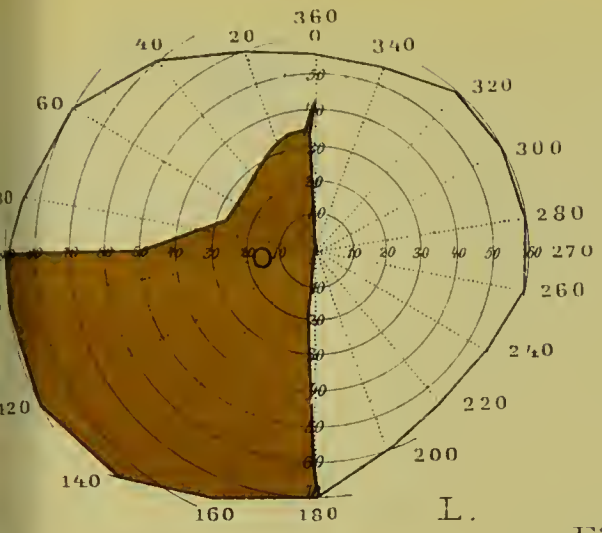

L.

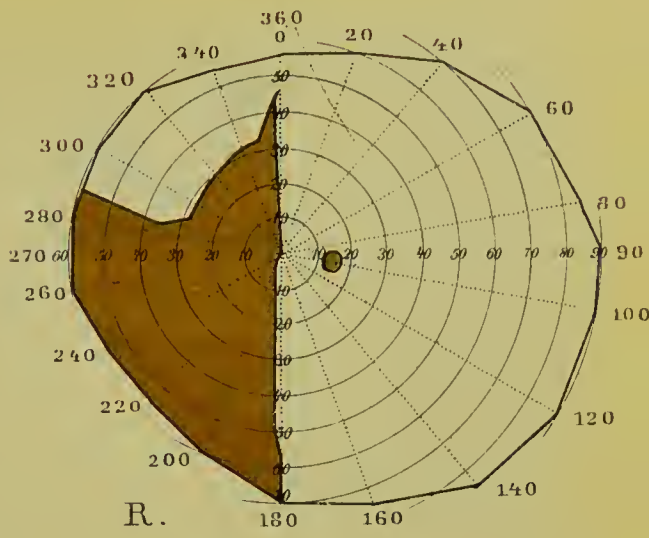

R.

Fig. 51.

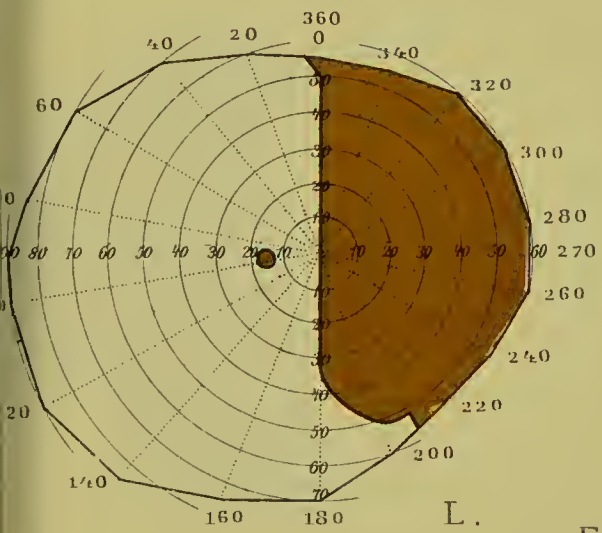

L.

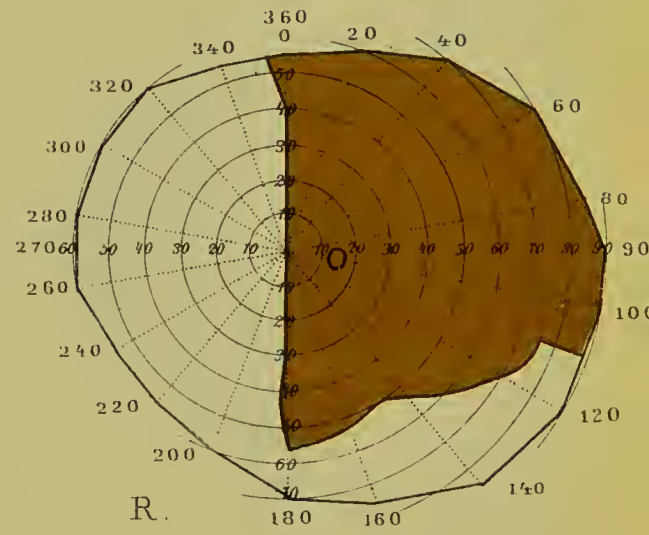

R.

Fig. 52.

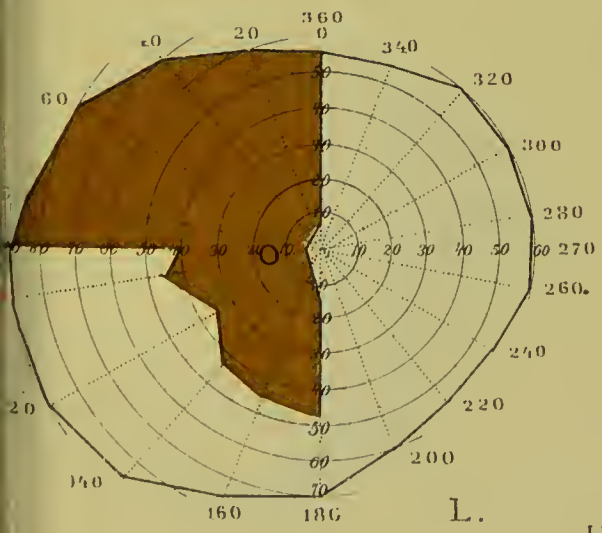

L.

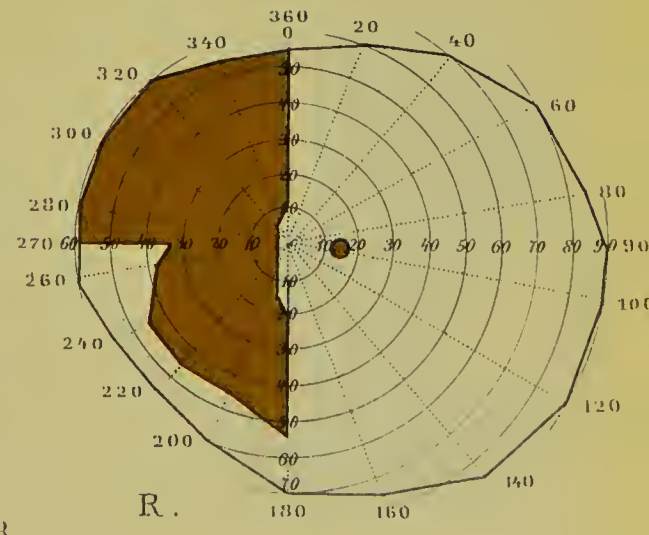

R.

Fig. 53.

von J. F. Bergmann Wiesbaden.

Lgl. Univers. Druckerei von H. Stürtz, Würzburg.

Tafel XV.

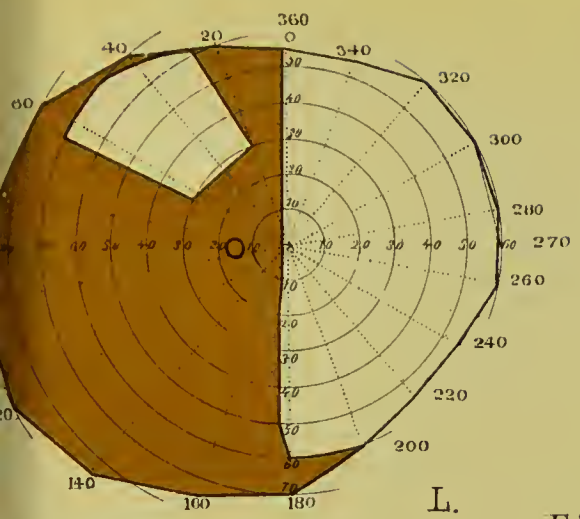

L.

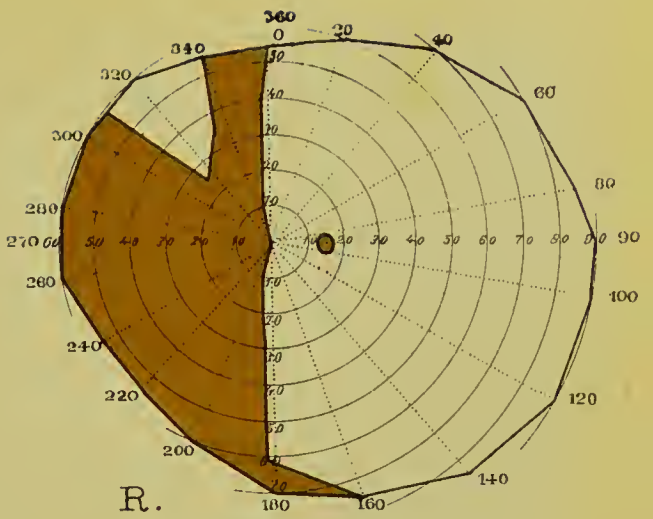

R.

Fig. 54.

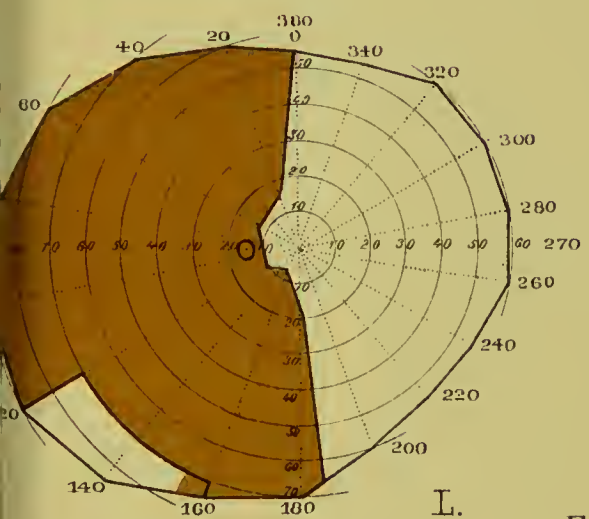

L.

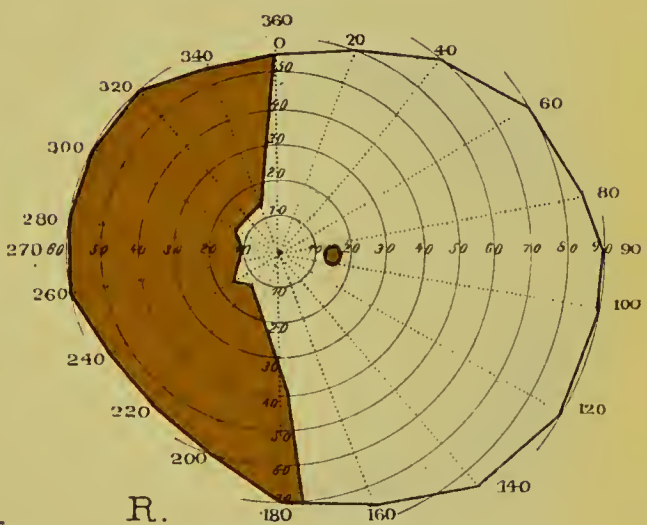

R.

Fig. 55.

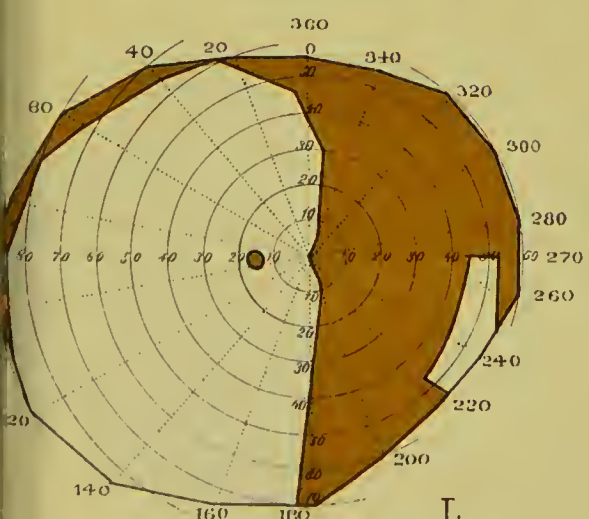

L.

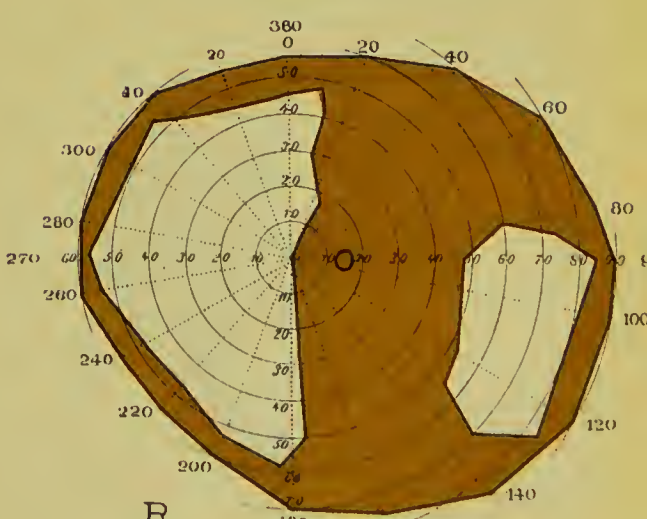

R.

Fig. 56.

von J. F. Bergmann, Wiesbaden.

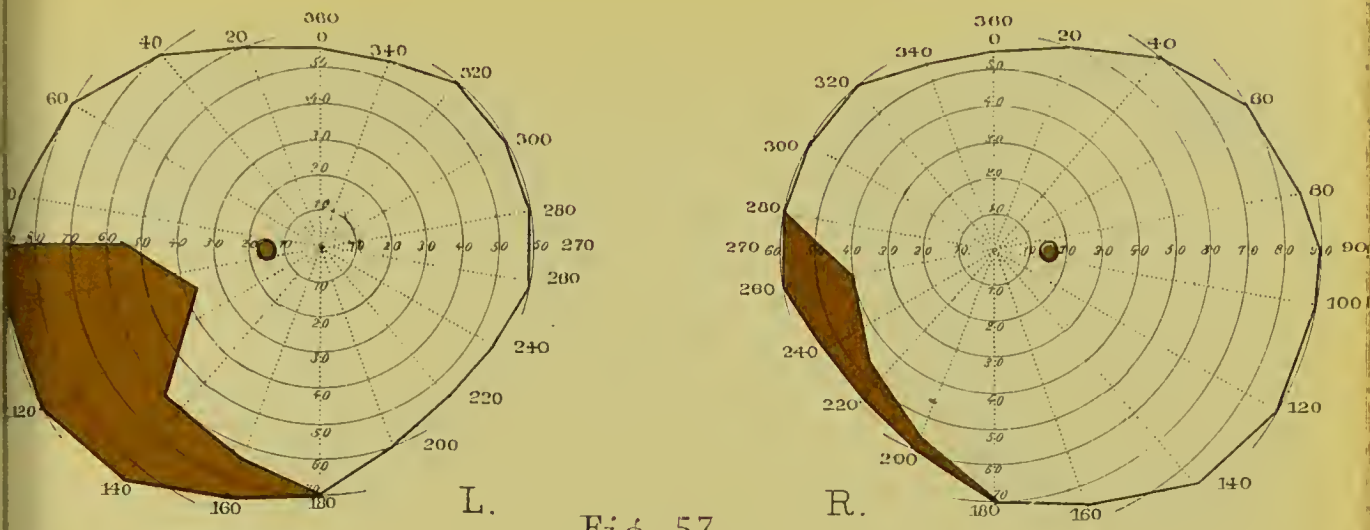

L. R.

Fig. 57.

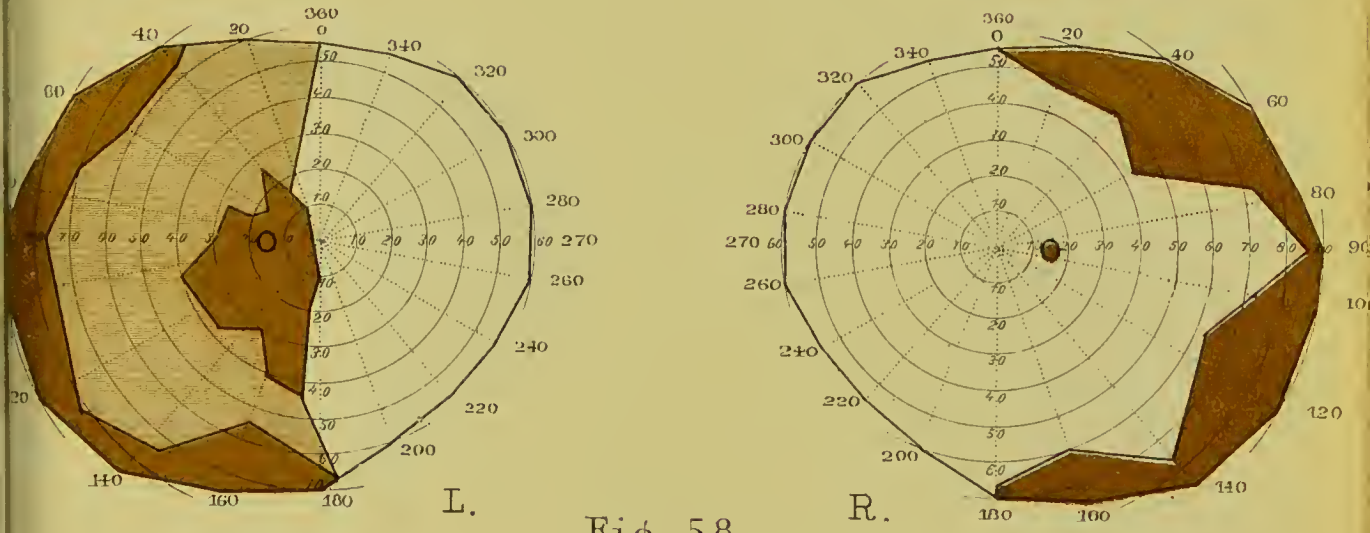

L. R.

Fig. 58.

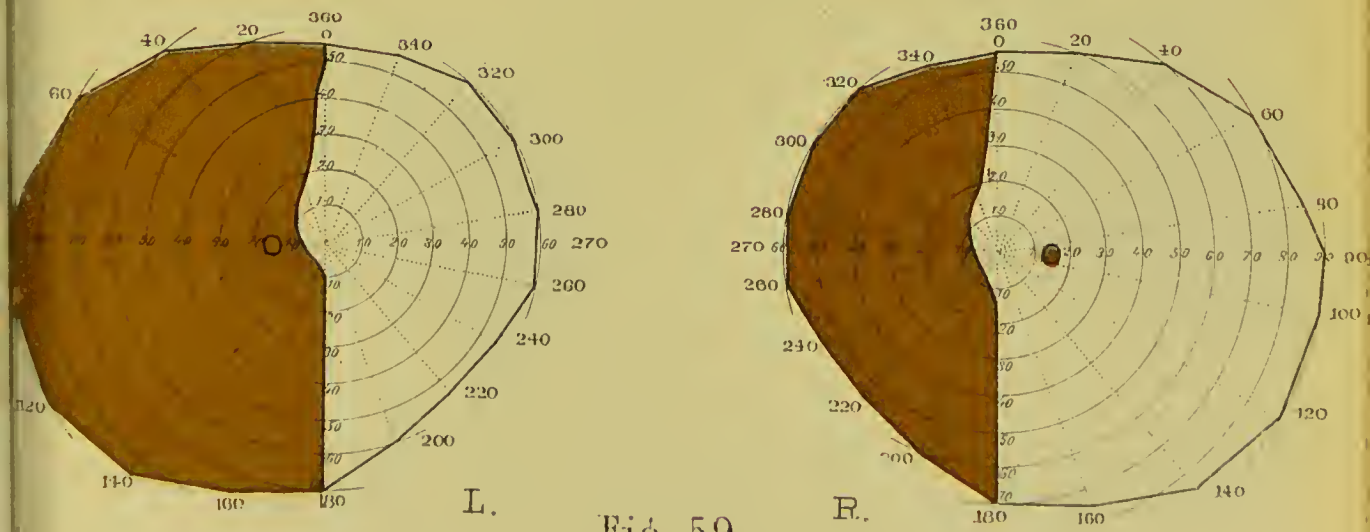

L. R.

Fig. 59.

von J.F. Bergmann, Wiesbaden.

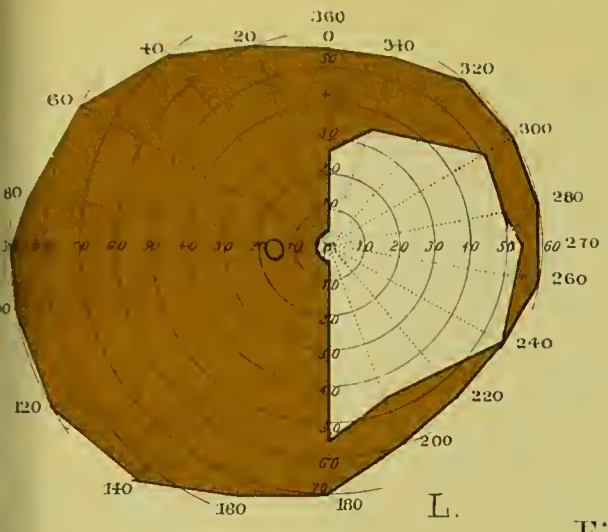

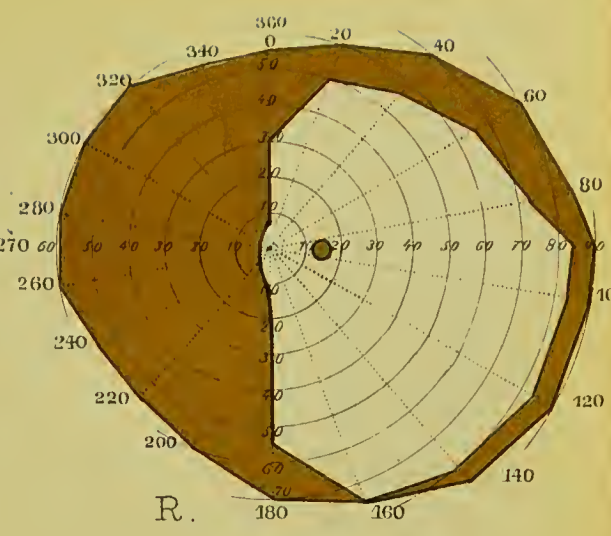

Fig. 61.

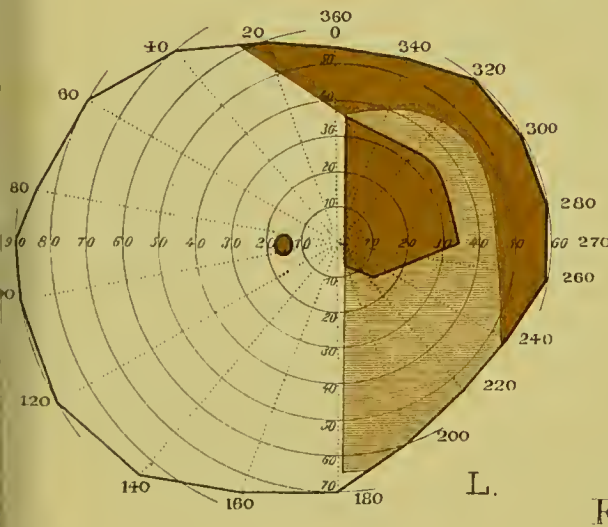

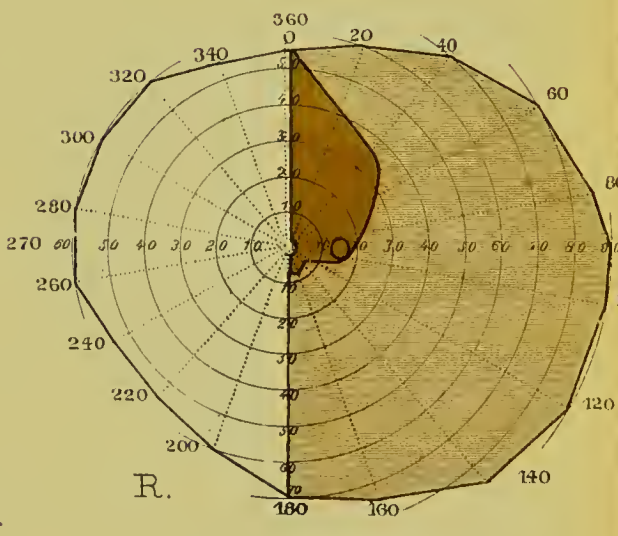

Fig. 62.

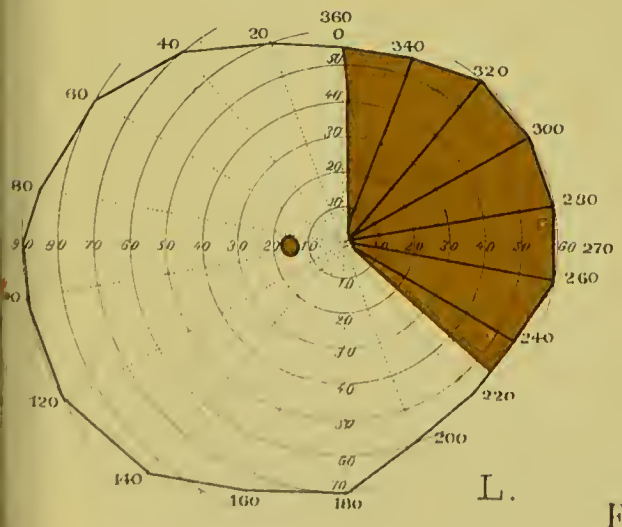

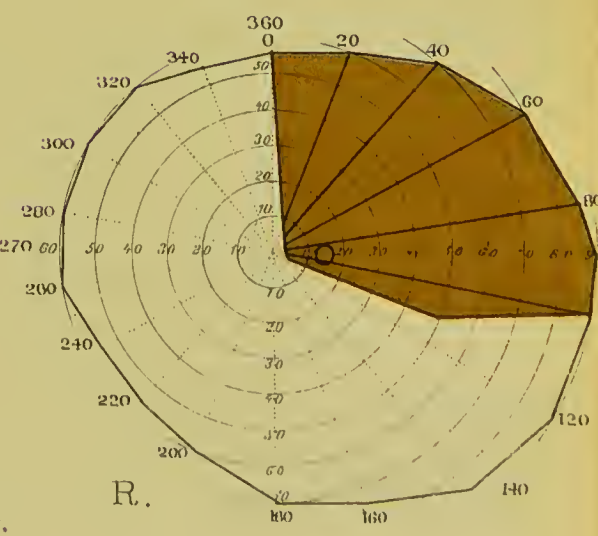

Fig. 64.

...g von J.F. Bergmann, Wiesbaden.

Kgl. Univers. Druckerei von ...

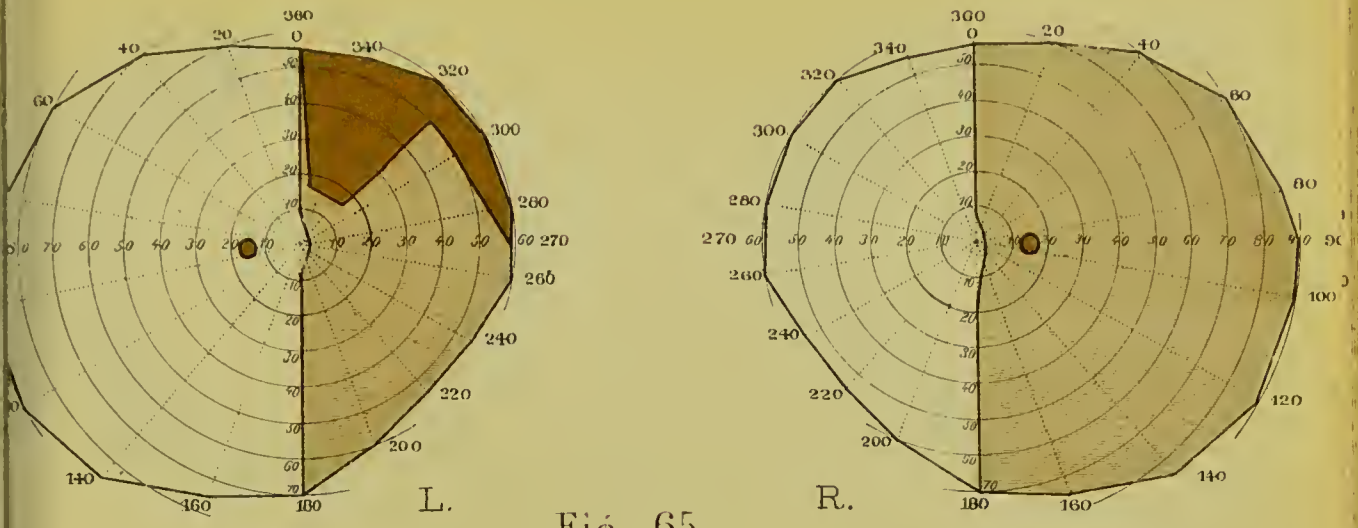

Fig. 65.

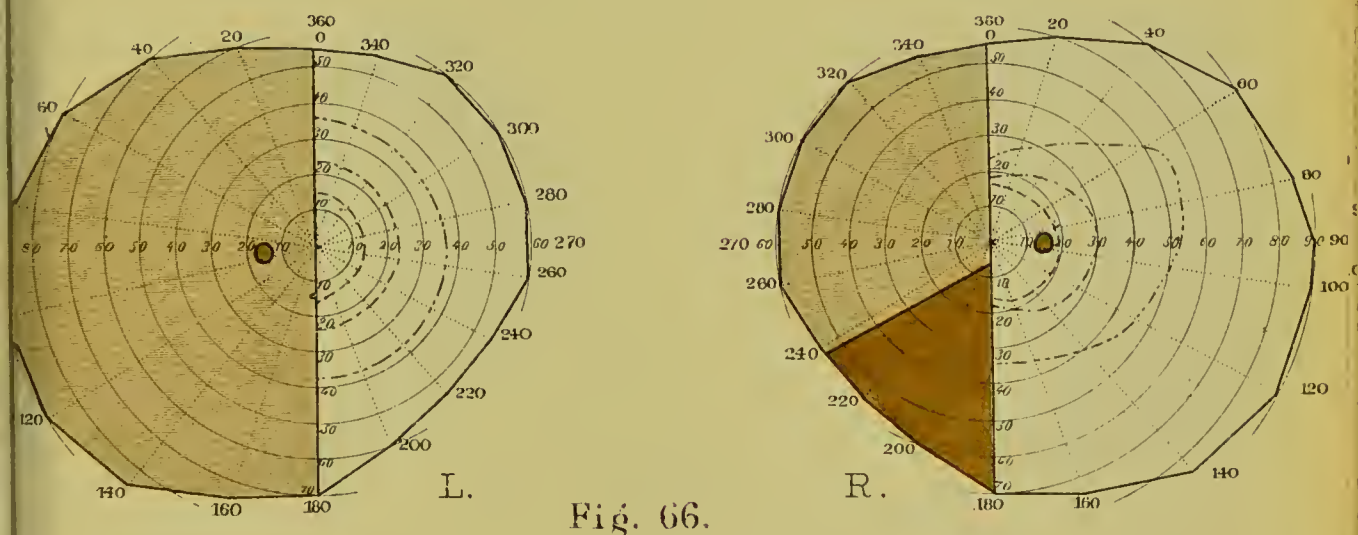

Fig. 66.

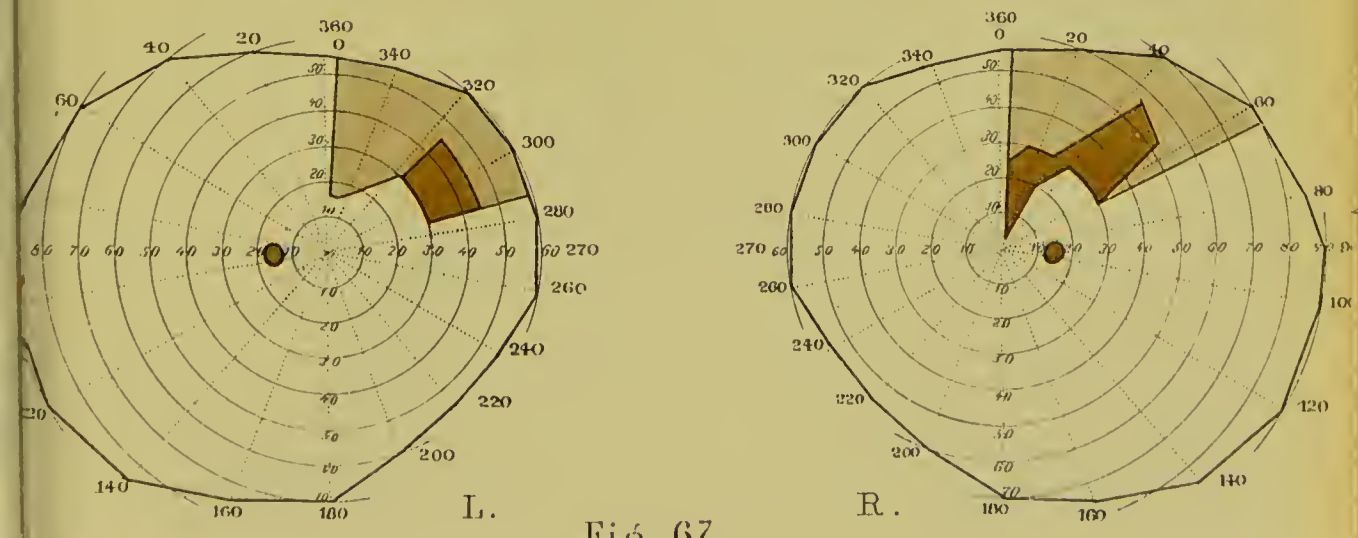

Fig. 67.

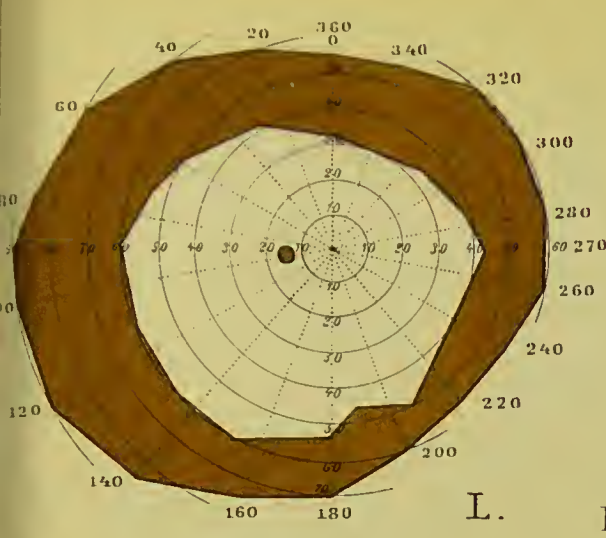

L.

Fig. 68.

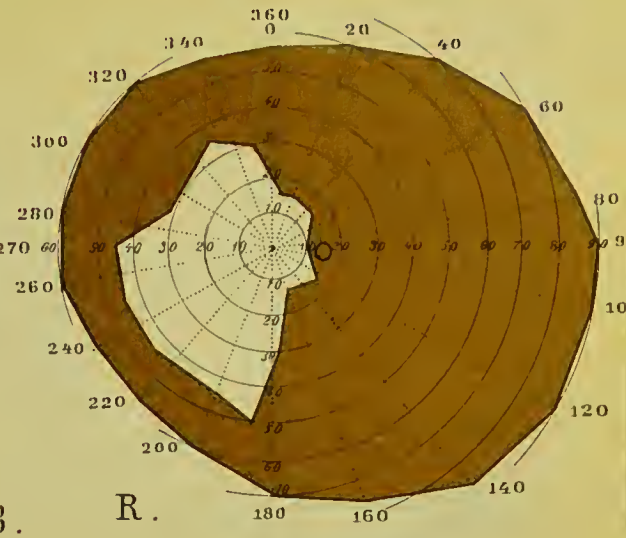

R.

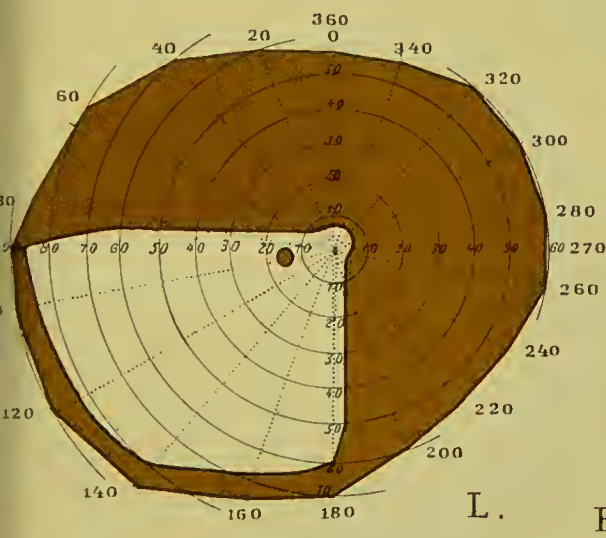

L.

Fig. 69.

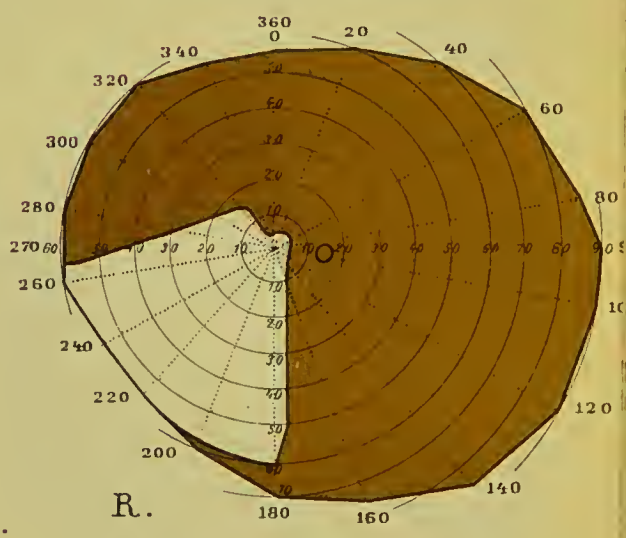

R.

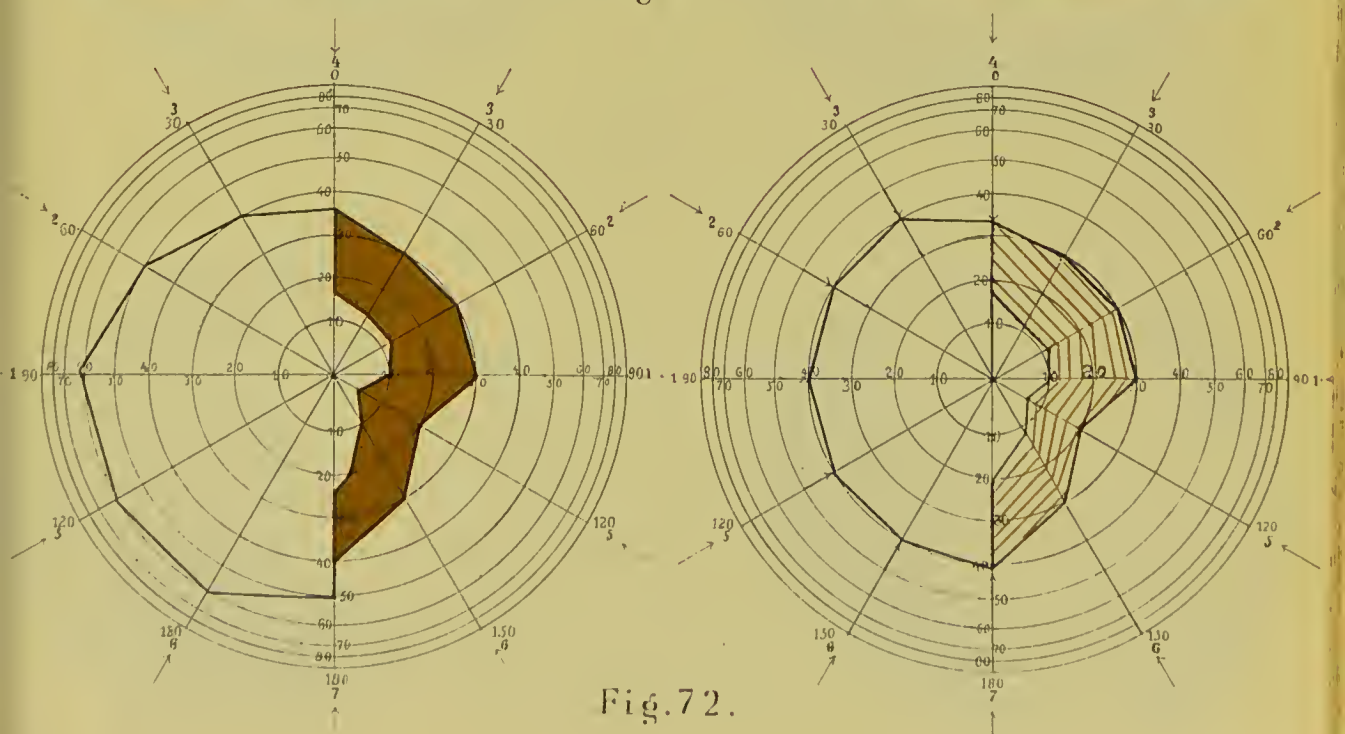

Fig. 72.

16 von J. F. Bergmann, Wiesbaden.

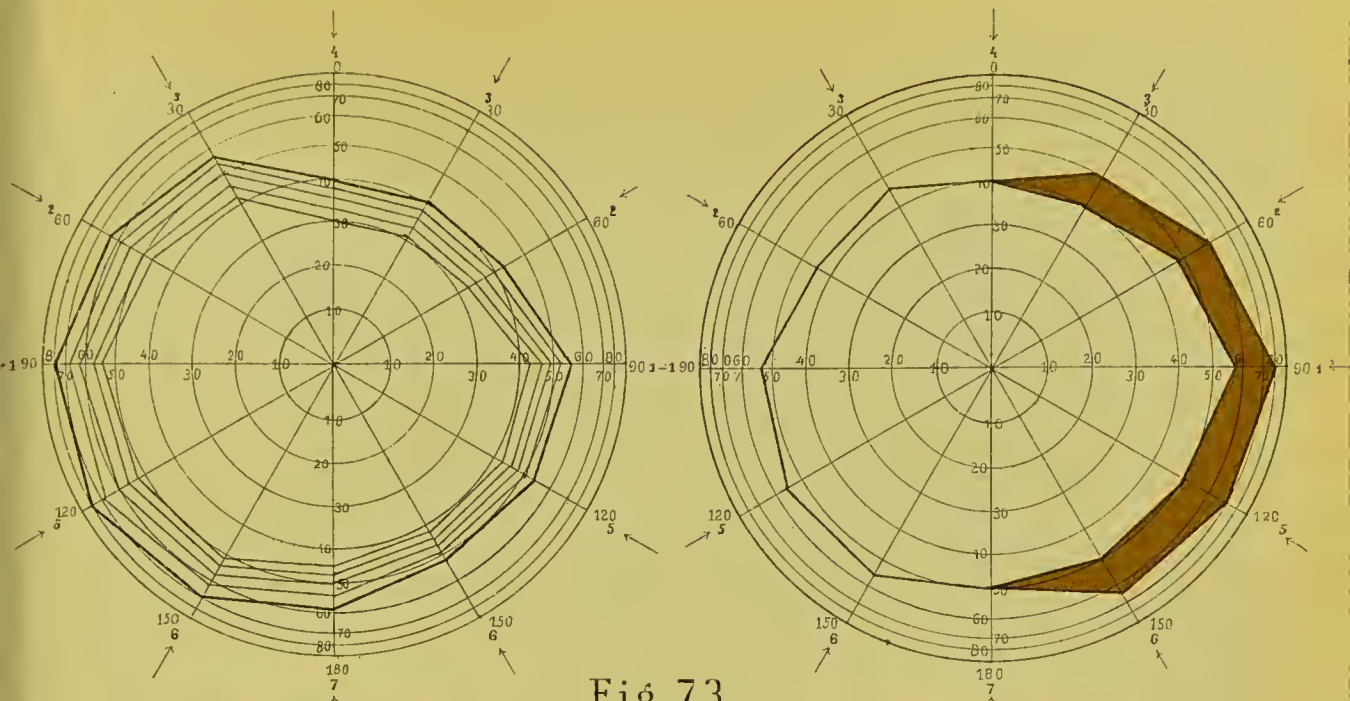

Fig. 73.

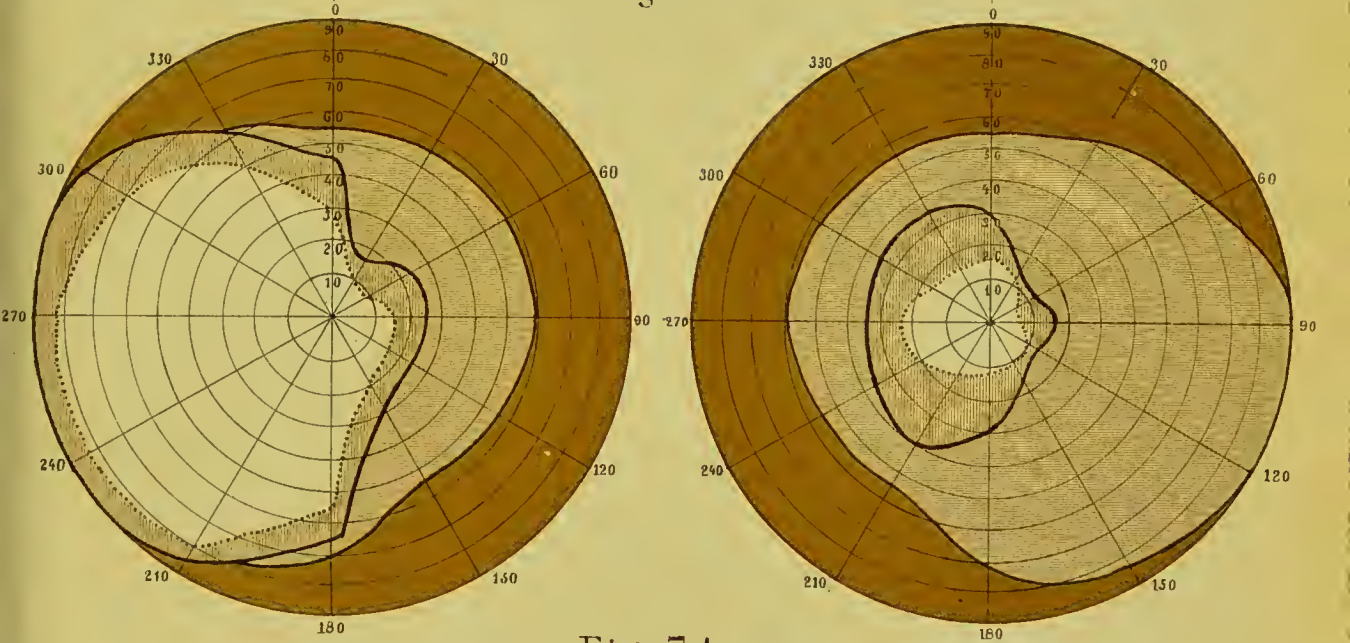

Fig. 74.

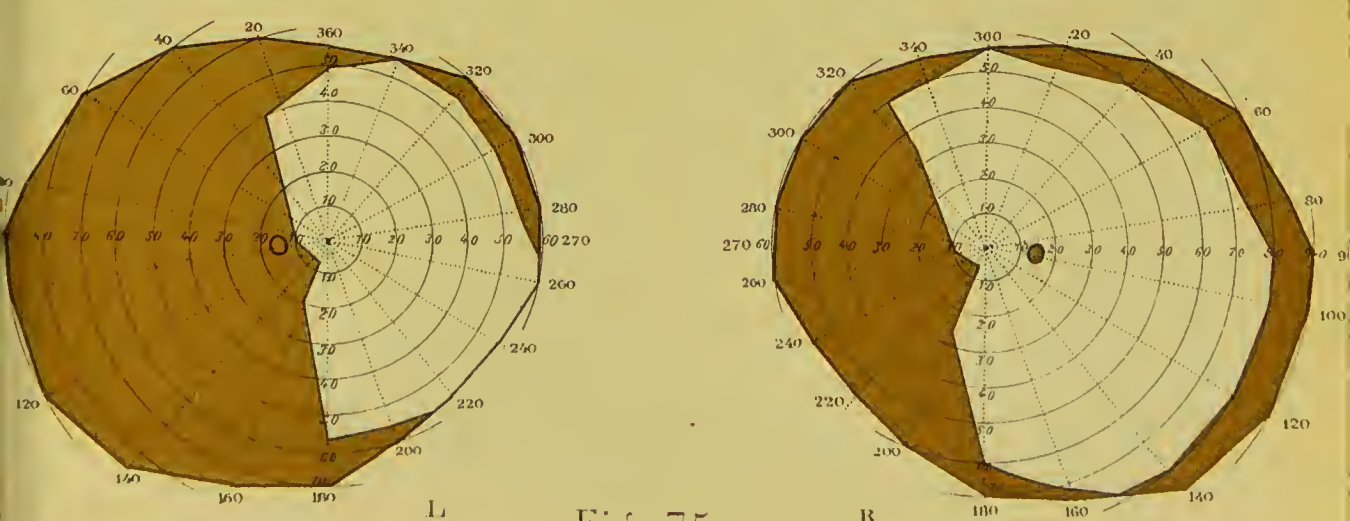

Fig. 75.

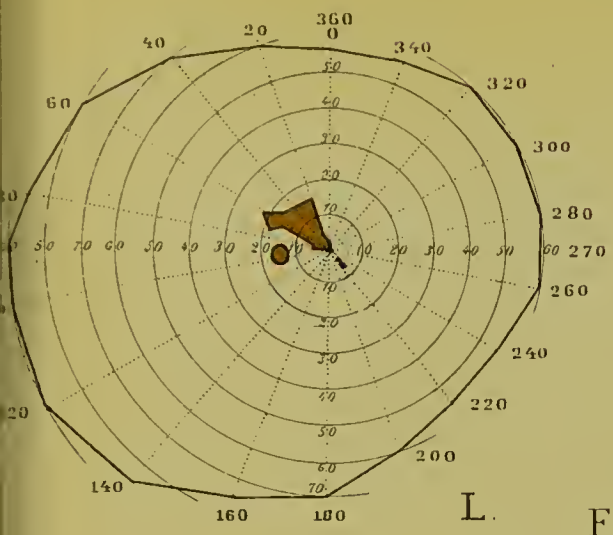

L.

Fig. 76.

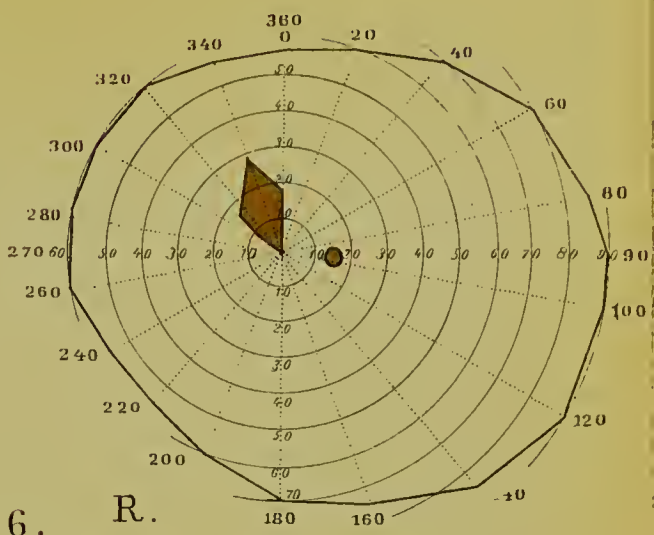

R.

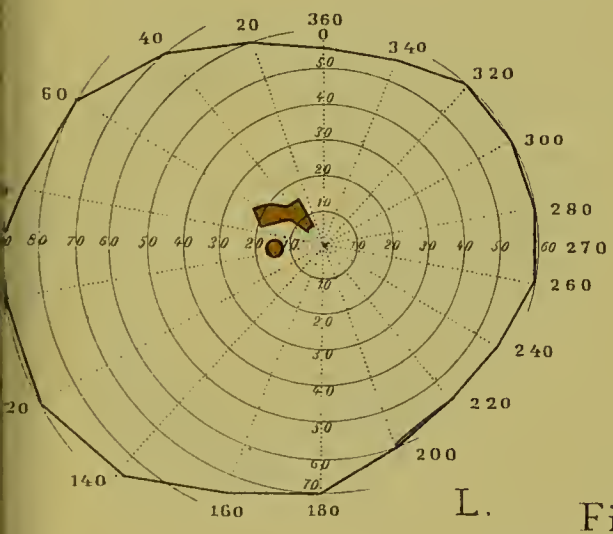

L.

Fig. 77.

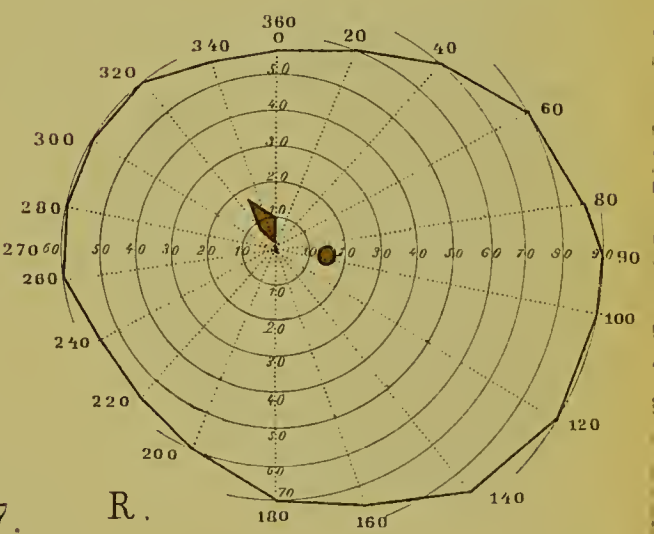

R.

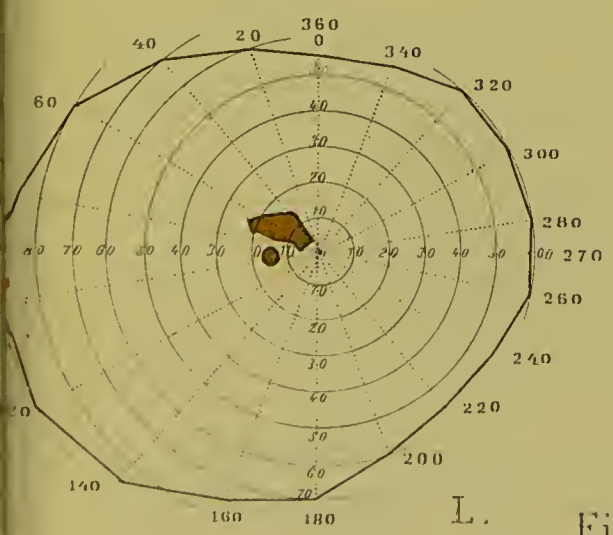

L.

Fig. 78.

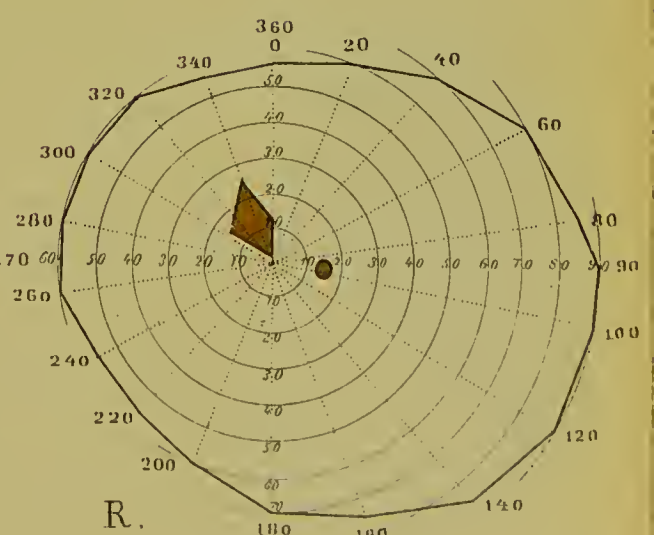

R.

von J. F. Bergmann, Wiesbaden.

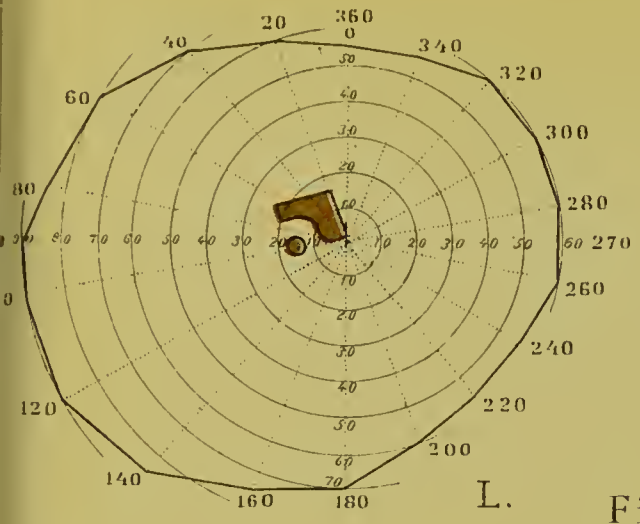

Fig. 79.

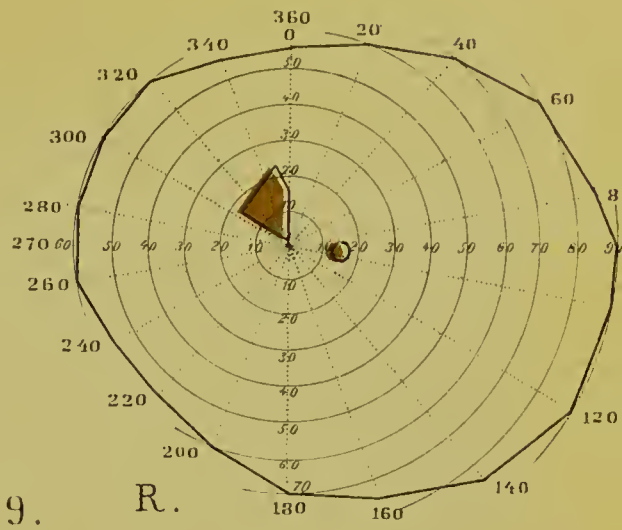

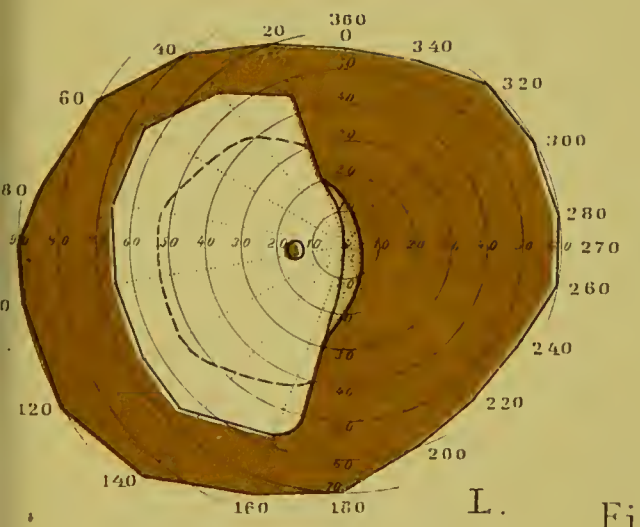

Fig. 80.

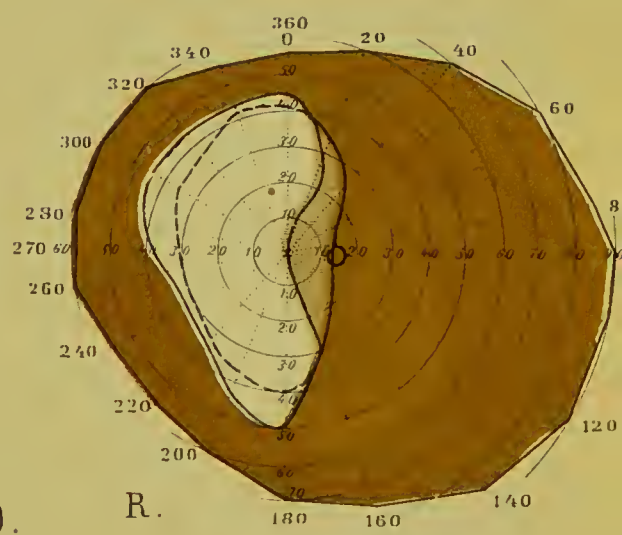

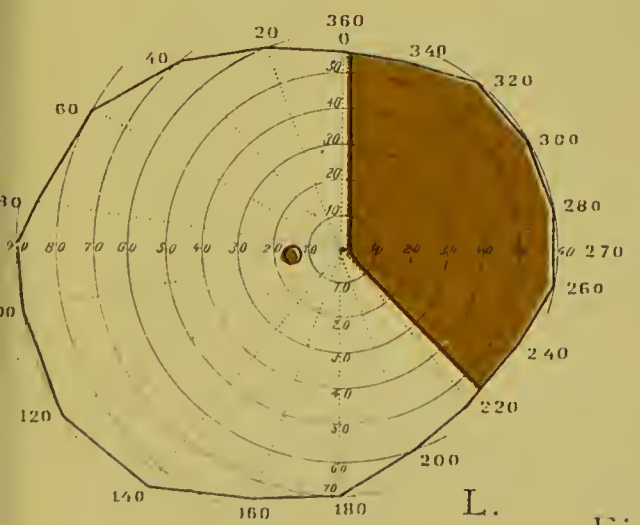

Fig. 81.

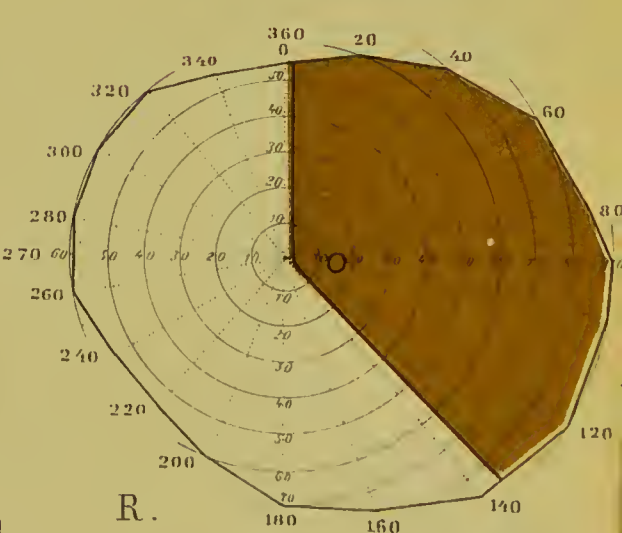

Lag von J. F. Bergmann, Wiesbaden.